Aus der Chirurgischen Poliklinik der Universität München

Direktor: Professor Dr. F. Holle

Die Wertigkeit der hepatobiliären Funktionsszintigraphie mit Tc-99m-DAIDA zur postoperativen Gallenwegsfunktionsdiagnostik.

INAUGURAL - DISSERTATION

zur Erlangung der Doktorwürde in der Humanmedizin
an der Ludwig-Maximilians-Universität München

vorgelegt von

Gabriele Ast
aus
Ulm

Jahr 1982

Digitized by the Internet Archive
in 2026

https://archive.org/details/IA41549008_0022

Aus der Chirurgischen Poliklinik der Universität München

Direktor: Professor Dr. F. Holle

Die Wertigkeit der hepatobiliären Funktionsszintigraphie mit Tc-99m-DAIDA zur postoperativen Gallenwegsfunktionsdiagnostik.

INAUGURAL - DISSERTATION

zur Erlangung der Doktorwürde in der Humanmedizin
an der Ludwig-Maximilians-Universität München

vorgelegt von

Gabriele Ast
aus
Ulm

Jahr 1982

UNIV.
LEIDEN
BIBL.

Gedruckt mit Genehmigung des Fachbereiches Medizin

der Universität München

Berichterstatter:	Priv.-Doz. Dr. W. Brückner
Mitberichterstatter:	Professor Dr. F. Holle
Dekan:	Professor Dr. W. Spann

Tag der mündlichen Prüfung: 1.7.1982

Meiner Mutter gewidmet

I N H A L T S V E R Z E I C H N I S

I. Einleitung Seite 1

II. Anatomische und physiologische Grundlagen der Gallenwege 3

III. Pathologische Anatomie und Pathophysiologie 6

a) sogenannte "Dyskinesie"
b) Cholesteatose
c) Steinerkrankungen
d) akute Cholecystitis
e) chron. Cholecystitis
f) Cholangitis
g) sogenanntes "Postcholecystektomiesyndrom"
h) Tumoren

IV. Diagnostik 12

a) Leberfunktionsdiagnostik
b) Duodenalsondierung, Bestimmung der BSP-Erscheinungszeit im Darm und Auslösung eines Gallenblasenreflexes
c) orale und intravenöse Cholecystocholangiographie
d) Laparoskopie und Leberbiopsie
e) laparoskopische Cholangiographie, perkutane (transparietohepatische Cholangiographie
f) endoskopische retrograde Cholangiopancreaticographie (ERCP)
g) Ausscheidung von isotopenmarkierten Substanzen (Bromsulphan, Bengalrosa)
h) Ultraschall
i) intraoperative Methoden

V. Chirurgische Erkrankungen und ihre Therapie Seite 19

VI. Eigene Untersuchungen 23
a) Krankengut
b) Methodik
c) Ergebnisse

VII. Diskussion 57

VIII. Zusammenfassung 68

IX. Literaturverzeichnis 69

X. Tabelle und Liste der Gesamtbefunde 74

I. E I N L E I T U N G

Die Erkrankungen der Gallenwege stehen an erster Stelle aller Oberbauchkrankungen (19). In den meisten Fällen ist eine chirurgische Therapie notwendig.

Um diese möglichst gezielt durchführen zu können, ist präoperativ nicht nur eine laborchemische Diagnostik nötig, sondern es sollten auch Funktion und Morphologie der Gallenwege abgeklärt werden. Zur postoperativen Verlaufkontrolle wird seit langem nach einem Verfahren gesucht, welches den Operationserfolg ohne Gefahr für den Patienten und mit möglichst geringer Strahlenbelastung überprüfen läßt. Daraus ergab sich die Aufgabe, die funktionsmorphologische Diagnostik weiter zu entwickeln, wozu sich nach den bisherigen Erfahrungen besonders die Szintigraphie anbietet.

Es wurde nach einem Radiopharmakon gesucht, welches in kurzer Zeit möglichst spezifisch biliär eliminiert wird, welches außerdem eine geringe radiologische und chemische Belastung des Patienten darstellt und keine allergischen Reaktionen hervorruft und das zudem auch noch bei hohen Bilirubinwerten anwendbar sein sollte. Außerdem sollte es leicht zu handhaben, billig in der Herstellung und einfach in der Lagerung sein.

Trotz der positiven klinischen Erfahrungen mit den gallepflichtigen Substanzen ^{131}J-Bengalrose (42) und ^{131}J-BSP (40) in der nuklearmedizinischen Funktionsdiagnostik wurde die Suche nach cholotropen Verbindungen, mit deren Hilfe die radiophysikalischen Vorzüge von 99^{m}Tc gegenüber ^{131}J genutzt werden können, fortgesetzt.

Dabei fanden die N-substituierten Iminodiacetate großes Interesse, unter ihnen v.a. das ^{99m}Tc-Diaethyl-IDA.

Tongendorff (19) schreibt, daß diese Methode ihre höchste Aussagekraft in der morphologischen Diagnostik, besonders in der Feststellung eines Normalbefundes, und bei inkompletten Gallenwegsverschlüssen zu haben scheint.

Da nach Operationen am Ductus choledochus mit anschließendem Einlegen einer T-Drainage bei einem gewissen Prozentsatz die Gefahr einer späteren Narbenstriktur mit inkomplettem Gallenwegsverschluß besteht, wurden aufgrund der von Tongendorff gegebenen Empfehlungen 22 Patienten nachuntersucht, bei denen während der letzten 10 Jahre an der Chir. Univ.Poliklinik (Dir.Prof.Dr.I. Holle) eine Choledochusrevision durchgeführt worden war.

Dabei wurden, soweit möglich, Labor-, Szintigraphie- und Röntgenuntersuchungen kombiniert.

II. ANATOMISCHE UND PHYSIOLOGISCHE GRUNDLAGEN DER GALLENWEGE

Täglich werden 1000 ml Galle von der Leber sezerniert und kontinuierlich abgesondert. Die wäßrige Lösung der Gallenflüssigkeit besteht zu 82 Gewichtsprozenten aus Wasser, ca. 12 Prozent Gallensäuren, 4 Prozent Phospholipoiden, 0,7 Prozent Cholesterin, Bilirubin und Elektrolyten.

Eine der wichtigsten Funktionen in der Galle erfüllen die in der Leber gebildeten Gallensäuren zusammen mit Phospholipoiden, indem sie das Cholesterin in Lösung halten. Verschiebt sich ihr Verhältnis untereinander, so kommt es zu Cholesteringallensteinen.

Darüberhinaus werden mit der Galle Abbauprodukte gewisser Hormone und Arzneimittel mit einem Molekulargewicht zwischen 300 und 1000 ausgeschieden.

In der der Leber anhaftenden Gallenblase wird die Galle um das 10fache eingedickt, da Ionen und Wasser resorbiert werden.

Abgeleitet wird die Galle über den aus dem Konfluens des rechten und linken Ductus hepaticus entstehenden Ductus communis. Er geht distal der Mündung des S-förmig oder korkenzieherartig gewundenen Ductus cysticus in den Ductus choledochus über. Dieser mündet beim Menschen in etwa 80 bis 90 Prozent der Fälle gemeinsam mit dem Ductus pancreaticus an der Papilla duodeni major in das Duodenum (1).

Nur bei 40 Prozent aller Menschen zeigt die Papille die klassische Position in der Mitte des absteigenden Duodenalabschnittes. Nach kranial kann die Papille 2 - 3 cm an den Pylorus heranrücken. Häufiger jedoch ist die Kaudalverschiebung in die Nähe des unteren Duodenalknies, in vereinzelten Fällen sogar bis nahe an die Flexura duodeno jejunalis (19).

Ductus chol. und Ductus pancr. vereinigen sich zumeist zu einer Ampulle, die von einer Ringmuskulatur umgeben ist. An ihr lassen sich folgende Sphincteren unterscheiden:

Sph. des Ductus chol.
Sph. des Ductus pancreaticus
Sph. der Papilla duodeni major bzw. d.Pap.Vateri

Alle drei Sphincteren gemeinsam werden auch als Sphincter Oddi bezeichnet.

Die Funktion des Sphincter Oddi ist in erster Linie eine Regelung der Durchflußmenge zum Zwecke der Konstanterhaltung des Gallenwegdruckes und des Druckgefälles zwischen Leber und Duodenum (14).

Die Regulation der Sphinctertätigkeit geschieht auf folgende Arten:

1. durch Druck
2. vegetativ
3. hormonell
4. pharmakologisch.

Der Druck in der Gallenblase hat praktisch keinen Einfluß (30) (siehe auch Tabelle Nr. 1) .

Regulationsmechanismen des Sphincter Oddi Tabelle Nr. 1

	Relaxation	Kontraktion	Spasmus
Gallenwegsdruck	Gallenwegsdruck-steigerung über 20 - 30 cm H_2O	Gallenwegs-drucksenkung	plötzliche Gallenwegs-druck-steigerung
Duodenaldruck	Duodenaldruck-senkung wichtig für duodenale Saugbehandlung	Duodenaldruck-steigerung physiologisch wichtig zur Verhinderung von Reflux	
vegetatives Nervensystem	Sympathicus	Vagus	
Hormone		Cholecystokinin (Hauptaktivator d. Sphincter-Oddi-Stimulation (2)) Secretin Histamin	
Pharmaka	Amylnitrit Euphillin Atropin		Morphin Dolantin

III. PATHOLOGISCHE ANATOMIE UND PATHOPHYSIOLOGIE

a) sogenannte "Dyskinesie"

Unter Dyskinesie versteht man schmerzhafte Funktionsstörungen der Gallenwege (21). Sie umfaßt eine Vielzahl motorischer Störungen. Ihre klinischen Symptome unterscheiden sich nicht wesentlich von denen einer Cholelithiasis oder chronischen Cholecystitis. Ihre Ursachen liegen meist in einer Entleerungsstörung der Gallenblase, die sich entweder zu schnell oder zu langsam kontrahiert. Ebenso kann die Funktion des Sphincter Oddi gestört sein durch Hypotonie oder Spasmus. Selten liegt die Ursache auch in einer Kompression des Ductus choledochus durch einen Pankreaskopftumor.

b) Cholesteatose

Die Cholesteatose der Gallenblase ist durch die Ablagerung von Cholesterin intra- und extrazellulär im Bereich der Mukosa und Submukosa der Gallenblase gekennzeichnet. Meist verursacht sie keine Beschwerden.

c) Steinerkrankungen

Die Cholelithiasis steht an erster Stelle aller Oberbaucherkrankungen. Bildungsstätte kann das gesamte Gallenwegssystem sein. Am häufigsten aber ist die Gallenblase selbst betroffen.

Die Steine können Bilirubin, Cholesterin oder Calcium enthalten, sie können - was seltener ist - in reiner Form vorkommen, meist jedoch gemischt.

Ursache für die Steinbildung ist eine Verschiebung der Komponenten der Galle, entweder ein relativer Anstieg von Cholesterin - wobei kein Zusammenhang mit dem Serumcholesterinspiegel besteht - oder ein relativer Abfall von Gallensalzen oder Lecithin.

Dies kann durch Entzündung oder Infektion der Gallenblase, durch endokrine Einflüsse (z.B. während der Schwangerschaft), durch Übergewicht, Diabetes oder auch durch Leberzirrhose und Erkrankungen des Ileum hervorgerufen werden.

Die Cholelithiasis ist meist mit einer Cholecystitis kombiniert.

Frauen sind zweimal so häufig betroffen wie Männer. Als Symptom können dyspeptische Störungen oder Koliken mit typischer Lokalisation auftreten, eventuell auch eine vergrößerte Leber und ein flüchtiger Ikterus.

Die häufigste Komplikation einer Cholelithiasis ist die akute Cholecystitis. Daneben kann es auch zu einer Pankreatitis kommen. In etwa einem Viertel der Fälle findet sich gleichzeitig eine Choledocholithiasis, die zum kompletten Verschluß mit mechanischem Ikterus und aszendierender Cholangitis führen kann und auch zu akuter Pankreatitis, falls der Stein in der Papille sitzt.

Ein Karzinom der Gallenblase findet sich bei etwa 4,5 Prozent der Gallensteinträger.

d) <u>akute Cholecystitis</u>

Ursache der akuten Cholecystitis ist eine gestörte Entleerung der Gallenblase, zu 90 - 95 Prozent aufgrund einer

Obstruktion durch Gallensteine. Je größer die Steine, desto mehr treten chronisch fortdauernde oder gangräneszierende Entzündungen auf. Je kleiner die Steine, desto häufiger sind leichtere Entzündungsformen (1).

Die Gallensäuren der rückgestauten Galle wirken wandschädigend. Durch den Druck in der überdehnten Gallenblase treten Kompressionen der Blutgefäße auf, die Wandnekrosen zur Folge haben können.

Etwa 75 Prozent der Fälle gehen mit Ikterus einher. Die Beteiligung der Leber kann bis zur obstruktiven biliären Zirrhose gehen.

Unter den Symptomen finden sich entzündliche Zeichen, Oberbauchschmerzen, Ikterus, Schüttelfrost und Fieber.

An Komplikationen treten auf:
Empyem der Gallenblase (in 20 % der Fälle), Perforation (bis zu 14 %), Gangrän, subphrenischer oder subhepatischer Abszeß, häufig auch eine Pankreatitis unterschiedlichen Schweregrades. Durch Steinabgang kann es zu einer Einklemmung sowie bei Steindurchtritt zu einer mechanischen Schädigung mit anschließender Striktur im Papillenbereich kommen.

Insgesamt sterben 11,5 Prozent der männlichen und 16 Prozent der weiblichen Gallensteinträger an den Komplikationen ihres Leidens (1).

e) <u>chronische Cholecystitits</u>

Ursache der chronischen Cholecystitis ist meistens eine veränderte Zusammensetzung der Galle. Aber auch Übertritt von Pankreassaft in die Gallenwege, allergische Reaktionen der Gallenwege und bakterielle Infektion spielen eine Rolle (20)

Die chronische Cholecystitis ist in der Regel mit einer Cholelithiasis verbunden. Ihre Symptome sind oft atypisch. Im Vordergrund stehen Druck, Schweregefühl unter dem rechten Rippenbogen, Meteorismus, spastische Obstipation und andererseits Neigung zu Durchfällen. Auch Urtikaria und rechtsseitige Migräne sind häufig.

Temperaturen sprechen für entzündliche Schübe.

f) Cholangitis

Eine akute oder chronische Cholangitis entsteht häufig auf dem Boden eines Abflußhindernisses im Bereich des Ductus choledochus. Dabei sind Infektion oder Entzündung um so stärker ausgeprägt, je distaler die Stenose ist.

Ätiologisch auslösende Faktoren sind verschiedene Krankheitserreger, v.a. E. coli, Enterokokken und Salmonellen. Die Entzündung breitet sich innerhalb der Leber bis in die Ductuli aus. Bei längerem Bestehen entwickelt sich eine sekundäre biliäre Zirrhose.

Die Symptome können sehr diskret ausgeprägt sein, oder aber zu Koliken mit Schüttelfrost, Fieber und Ikterus führen.

Neben diesen sekundären, aszendierenden und zumeist eitrigen Cholangitiden gibt es auch noch seltenere primäre oder autochtone Erkrankungen der Gallenwege, nämlich

1. die chronisch-destruktive, nicht eitrige Cholangitis, die zur primär biliären Zirrhose führt und durch Antikörper gegen septale Gallengänge verursacht ist.
2. die primär-sklerosierende Cholangitis, deren Ursache nicht bekannt ist (1).

g) sog. "Postcholecystektomiesyndrom"

Unter dem Postcholecystekomiesyndrom versteht man Beschwerden, die nach Cholecystektomie weiterbestehen. Sie stehen oft nicht in Zusammenhang mit Erkrankungen der Gallenblase. Also führt die Entfernung der Gallenblase auch nicht zur Beseitigung der präoperativen Schmerzen. Daher ist "Postcholecystektomiesyndrom" ein unbrauchbarer Begriff, den man endgültig fallen lassen sollte (5).

Als Ursachen kommen in Frage:

1. Erkrankungen, die nicht in Zusammenhang mit den Gallenwegen stehen:
   - chron. Pankreatitis, Gastritis, Ulcus duodeni, Nierensteine, Uterusmyom, Ovarialzysten, Adnextumoren u.v.a.
2. Echte Rezidivschmerzen beruhen meist auf
   - übersehenen Choledochussteinen oder auf entzündlich narbigen Veränderungen an der Papille (5), die intraoperativ nicht festgestellt wurden.
3. Postoperativ entstandene Veränderungen
   - Erkrankungen des Ductus choledochus
     intrahepatische Gallensteine
     Zystikusstumpfsyndrom
     postoperative Adhäsionen
     funktionelle Gallenerkrankungen, z.B. Dyskinesie.

h) Tumoren

Gutartige Tumoren im Bereich der Gallenwege sind extrem selten. Unter ihnen stellen papilläre Adenome eine besondere Gefahr für eine Kanzerisierung des proliferierenden Epithels dar.

Das Karzinom der Gallenblase macht 0,2 - 1 Prozent aller Gallenwegserkrankungen aus. Cholelithiasis scheint eine Rolle bei der Verursachung zu spielen, da sich eine Koinziden von Choleliathiasis und Karzinom in 60 bis 3[illegible] [illegible]zent der

Fälle nachweisen läßt.
Pathohistologisch dominiert das Adenokarzinom (1).

Karzinome der extrahepatischen Gallenwege sind seltener. Sie befinden sich bevorzugt an der Einmündungsstelle des Ductus cystikus in den Ductus hepaticus und im Ductus choledochus.

Eine häufige Komplikation ist ein Hydrops oder Empyem der Gallenblase.

Ein Pankreaskopftumor führt durch Kompressionen des Ductus choledochus zur Rückstauung von Galle, was ähnliche Symptome wie Choledocholithiasis verursacht, jedoch ohne akute Schmerzen.

IV. D I A G N O S T I K

Es gibt sehr viele diagnostische Möglichkeiten, Gallenwegserkrankungen und, zur Differentialdiagnose, Lebererkrankungen zu untersuchen.

a) Labor

- Bilirubin
  Bilirubin wird normalerweise in der Leber an Glucuronsäure gebunden und in die Galle ausgeschieden.
  Der Normalwert für das Gesamt-Bilirubin liegt zwischen 0 und 1,2 mg %. Höhere Werte sind sicher pathologisch und weisen auf eine Erkrankung der Leber, eine Obstruktion der Gallenwege oder auf erhöhte Hämolyse hin.

- alkalische Serumphosphatase
  Die alkalische Serumphosphatase wird vorwiegend in den Osteoblasten gebildet, ans Blut abgegeben und fast ausschließlich durch die Galle ausgeschieden. Sie steigt bei fast allen Gallenwegserkrankungen, bei denen es zu einer Abflußbehinderung kommt, wesentlich früher an als das Bilirubin und ist somit bei Gallenwegserkrankungen die wichtigste Untersuchung (22).

- Cholesterin und Phospholipide
  Sie steigen bei Gallenwegsobstruktion und sinken bei Leberschaden.

- Serumeisen
  Bei Verschlußikterus erniedrigt oder normal, jedoch nie erhöht.

- Serumkupfer
  Bei Verschlußikterus immer stark erhöht.

- Transaminasen GOT und GPT
  Die Transaminasen werden bei Zerfall von Muskelzellen, Hirnsubstanz und Lebergewebe frei. Daher steigen die Werte v.a. bei Hepatitis sehr stark an. Bei Obstruktionsikterus und Cholangitiden steigen die Werte auch an, jedoch nicht so extrem.

- Sterkobilinogen im Stuhl
  Diese Bestimmung dient dem objektiven Nachweis einer Acholie, d.h. des Fehlens von Galle im Darm. Dies kann sowohl bei Verschlußikterus als auch bei Hepatitis auftreten.

- Ausscheidungsfunktion
  Hierzu dient der Bromsulphtaleintest. Dabei wird das Verschwinden des BSP aus dem Blut [illegible] nach Injektion gemessen. Im Normalfall [illegible] Leber in dieser Zeit mindestens 80 Prozent der [illegible] Menge filtriert und in die Galle abgegeben.

- Die Fähigkeit der Eiweißsynthese
  wird durch Thymolflockungsreaktion, Kephalintrübungsreaktion, Weltmannsches Koagulationsband und durch E l e k t r o p h o r e s e geprüft. Mit ihr kann eine quantitative Aussage über die Plasmaproteinfraktionen getroffen werden. Für die Diagnose eines Leberschadens ist v.a. das A l b u m i n zu betrachten. Das Ausmaß seines Absinkens ist ein guter Maßstab für die momentan bestehende Leberschädigung.
  Ebenso sind α_1, α_2 und βGlobuline bei chronischen Lebererkrankungen erniedrigt.
  Die γGlobulinfraktion ist als Ausdruck lebenchymaler Vorgänge bei chronischer Entzündung und Zirrhose der Leber erhöht.

- Die Glykogensynthese
  wird durch den Galaktosetoleranztest geprüft. Er fällt fast nur bei akuten Hepatitiden oder bei Zirrhosen pathologisch aus.

- Die Synthese hepatogener Gerinnungsfaktoren wird durch die Thromboplastinzeit, bzw. durch den Quickwert geprüft.
  Prothombin wird in der Leber unter Einfluß von Vitamin K gebildet. Ist die Synthese durch verminderte Resorption von Vitamin K bei Gallenwegsobstruktion oder durch Leberzellschaden herabgesetzt, so sinkt der Quickwert unter 70 %.

b) Duodenalsondierung, Bestimmung der BSP-Erscheinungszeit im Darm und Auslösung eines Gallenblasenreflexes

Eine Duodenalsonde wird bis in das Duodenum zwischen Pars descendens und Pars horizontalis inferior eingeführt. Über sie wird das Duodenalsekret abgeleitet, zuerst am nüchternen Patienten, dann unter Gabe von Magnesiumsulfat, Olivenöl oder Cholecystokinin.
Danach wird BSP intravenös injiziert und die Erscheinungszeit in der Galle gemessen (Oberer Grenzwert: 21 Minuten).

Mit dieser Methode kann man folgendes feststellen:

1. eine fehlende Gallenblasenkontraktion
2. einen vollständigen Papillenverschluß
3. eine verzögerte, aber schmerzlose Gallenblasenentleerung
4. spastische, durch Spasmolytika behebbare Entleerungsschwierigkeiten
5. inkomplette anikterische Choledochushindernisse

   Hierfür ist die BSP-Erscheinungszeit die bisher empfindlichste Untersuchungsmethode, da sie noch empfindlicher ist als die alk. Serumphosphatase.
6. Bilirubingehalt der Galle
7. cytologische und bakterielle Befunde sind diagnostisch kaum verwertbar.

c) orale und intravenöse Cholecystocholangiographie

Es wird oral oder intravenös ein trijodiertes Kontrastmittel gegeben, das von der Leber eliminiert wird und nach Eindickung eine Kontrastdarstellung der Gallenblase und Gallenwege auf dem Röntgenschirm ergibt.

Durch häufige Durchleuchtung muß der optimale Zeitpunkt für eine Aufnahme gefunden werden. So läßt sich mit einer Tomographie der Papillengegend die Funktion der Papille beobachten. Nach Gabe von Eigelb kann die Gallenblasenkontraktion und -entleerung beobachtet werden.

Bei der oralen Methode dauert das Verfahren ca. 13 Stunden, bei der intravenösen Methode ca. 2 Stunden.

d) Laparoskopie und Leberbiopsie

Die Indikation zur L a p a r o s k o p i e ist eng gestellt. Gelegentlich jedoch ist sie zur Differentialdiagnose der Ikterusformen notwendig, wenn die übrigen Methoden zu keinem klaren Bild geführt haben.

Die Leber kann makroskopisch und nach Biopsie auch mikroskopisch gut beurteilt werden ohne die Gefahren der blinden Leberbiopsie.

Die Leberbiopsie ist unerläßlich für die Diagnostik chronischer anikterischer Lebererkrankungen (Lebertuberkulose, Amyloidose, Granulomatose, Speicherkrankheiten und unter Umständen auch Zirrhose). Sie darf jedoch nicht bei offenkundiger Cholostase-Leber und bei sicher infizierter Galle, z.B. bei hochgradiger Cholangitis angewandt werden.

e) laparoskopische Cholangiographie, perkutane (tranparieto-hepatische) Cholangiographie

Bei der laparoskopischen Cholangiographie erfolgt die Punktion der Gallenblase unter Sicht durch die Leber, um ein Ausfließen der Galle weitgehen zu vermeiden. gleichzeitig kann eine Druckmessung ausgeführt werden.

Ihre Indikation liegt v.a. in der Abgrenzung eines Obstruktionsikterus von einer cholostatischen Hepatitis, wenn wegen des bestehenden Ikterus keine intravenöse Cholangiographie durchgeführt werden kann.

Die perkutane Cholangiographie beruht auf einer Punktion der durch ein orales Kontrastmittel dargestellten Gallenblase vor dem Röntgenschirm mit nachfolgender Injektion eines Kontrastmittels in das Gallenwegsystem sowie gleichzeitiger Druckmessung.

Stellt sich die Gallenblase nach einem oralen oder intravenös gegebenen Kontrastmittel nicht dar, so kann bei einer blinden Leberpunktion (nach CARTER und SAYPOL 1952) versucht werden, einen Gallengang zu erreichen und in ihn ein Kontrastmittel zu injizieren.

f) endoskopische retrograde Cholangiopancreaticographie (ERCP)

Bei der ERCP wird mit einem Endoskop die Papilla Vateri aufgesucht, ein Katheter in die Ampulla Vateri eingebracht und über sie retrograd die Gallenwege und der Ductus pancreaticus mit einem jodierten Kontrastmittel dargestellt (13).

Neben der Diagnose primärer Erkrankungen des Gallengangsystems und der Bauchspeicheldrüse ist sie v.a. zur Klärung postoperativer Beschwerden und Cholostasen geeignet (32).

g) Ausscheidung von isotopenmarkierten Substanzen (Bromsulphan, Bengalrosa)

Die mit ^{131}J-markierten Substanzen Bengalrosa und Bromsulphan sind gallepflichtige Substanzen, die in der Leber konjugiert werden (3).

Durch die Funktionsszintigraphie läßt sich die Funktion und Morphologie der Leber und Gallenwege darstellen und nach Reizmahlzeit die Kontraktion der Gallenblase beurteilen.

h) Ultraschall

Der Ultraschall ist eine schonende Methode, um Cholelithiasis, Choledocholithiasis und erweiterte Gallengänge darzustellen. Daher wird er v.a. zur Differentialdiagnose des Ikterus verwendet, um einen Obstruktionsikterus von einer cholostatischen Hepatitis abzugrenzen.

i) intraoperative Methoden (7)

- C h o l a n g i o g r a p h i e ist die Röntgendarstellung der Gallenwege mit trijodiertem Kontrastmittel ohne Berücksichtigung des Druckes.

- M a n o m e t r i e ist die Durckmessung im großen Gallengang.

- R a d i o m a n o m e t r i e ist die unmittelbare Kombination der Druckmessung mit dem Röntgenverfahren, also die Anfertigung von Bildern oder die Durchleuchtung bei s t a n d a r d i s i e r t e n D r u c k v e r h ä l t n i s s e n .

- D e b i m e t r i e oder Abflußmessung ist die Bestimmung der Abflußgeschwindigkeit in der Papille.

- C h o l a n g i o m e t r i e ist eine Kombination von Druckmessung, Messung der Abflußgeschwindigkeit und Kalibrierung der Papille mit dem Röntgenverfahren.

- Sondierung der großen Gallenwege und der Papille.

- Cholangioskopie.

V. CHIRURGISCHE ERKRANKUNGEN UND IHRE THERAPIE

a) Mißbildungen

- kongenitale oder erworbene Gallengangsatresie
  Fehlt nur die Papilla Vateri oder der Ductus Choledochus, so wird eine biliodigestive Anastomose zur Ableitung der Galle angelegt. Fehlen jedoch auch weiter oben gelegene Abschnitte des Gallenwegsystems, wird eine gezielte Lobus-quadratus-Resektion mit Darstellung eines intrahepatischen Gallengangs und Anlegen einer Anastomose durchgeführt.

b) sogenannte "Dyskinesie"

Liegt kein organischer Schaden vor, sondern nur Spasmen oder Abknickungen und Stenosen des Ductus cysticus, ist eine Operationsindikation mit Zurückhaltung zu stellen.

Eventuell kann bei Spasmus eine Vagotomie oder Sphincterotomie vorgenommen werden (23).

c) Cholesteatose

Führt die Cholesteatose zu Beschwerden, wird eine Cholecystektomie durchgeführt.

d) Steinerkrankungen

Aufgrund der schweren Komplikationen, die zu erwarten sind, (Hydrops oder Empyem der Gallenblase; Perforation; Peritonitis; pericholezystitischer Abszeß; innere Fistel mit Gallensteinileus; Choledocholithiasis mit Cholangitis - bei Infektion - und Ikterus, der zu Leberparenchymschaden und einer biliären Zirrhose führen kann; bei eingeklemmtem Papillenstein Gefahr der akuten Pankreatitis; Gallenblasenkarzinom) sollte jede einmal diagnostizierte Steinerkrankung, möglichst im beschwerdefreien Intervall, operiert werden.

Befinden sich die Steine nur in der Gallenblase, so reicht die Cholezystektomie.

Werden Gallensteine im Choledochus festgestellt, so muß eine Choledochotomie durchgeführt werden und alle mit Hilfe der intraoperativen Cholangiographie dargestellten Konkremente entfernt werden.

Bei inkarzeriertem Papillenstein muß versucht werden, den Stein mit Hilfe von Zange oder Löffel zu fassen oder ihn schlimmstenfalls ins Duodenum durchzustoßen (Hess). Andere Autoren dagegen (E. Kern und H. Schott) (25) empfehlen jedoch, die Indikation zur transduodenalen Papillotomie schon dann zu stellen, wenn ein papillennahes Konkrement mit dem Steinlöffel nicht beim ersten Versuch und ohne Schwierigkeiten entfernt werden kann.

Die Choledochotomie wird mit einer T-Drainage (nach Kehr) abgeschlossen (Hess). Im Fall von Papillensteinen ist diese immer transpapillär, um einem Papillenödem zuvorzukommen.

e) Stenose des Ductus Choledochus

Ist der Choledochus durch Striktur, z.B. nach vorangegangener Operation, oder durch einen Tumor stenosiert, so wird der veränderte Anteil reseziert und eine End-zu-End-Naht angelegt.

f) Papillenstenose

Papillenstenosen bei Stein- oder Entzündungsbefund der Gallenblase zeigen im allgemeinen das Bild einer, laut ROSETTI und REIFERSCHEID, "symptomatischen, reversiblen Papillitis". In diesen Fällen wird nach Gallenwegssanierung eine T-Drainage eingelegt.

Bei Choledocholithiasis finden sich in 25 Prozent der Fälle Papillenstenosen, vor allem, wenn papillennahe Konkremente vorliegen. Hier ist die Entzündung häufig durch schwere, ulcerierende Veränderungen der Papillenschleimhaut und der gesamten Papillenwand gekennzeichnet. Da dies meist nicht reversibel ist, muß hier eine transduodenale Papillotomie durchgeführt werden. Papillenstenosen treten manchmal auch nach zu gewaltsamen Versuchen auf, ein in der Papille eingeklemmtes Konkrement zu extrahieren. Dies führt sehr häufig zu einer Reoperation (25).

g) Das sogenannte "Postcholecystektomiesyndrom"

Hauptursache dieser Restbeschwerden nach Cholecystektomie ist die fehlerhafte Indikation zur Operation. Zu den wenigen Ursachen für postoperative Beschwerden, die tatsächlich auf Erkrankung der Gallenblase zurückzuführen sind, gehören die obenerwähnte Papillenstenose, im Ductus choledochus übersehene Steine, und auch der lange Zysticusstumpf, u. U. auch mit einer Zystikolithiasis oder mit Neurombildung. Nur bei diesen Kranken ist ein Re-Eingriff indiziert und verspricht Aussicht auf Beschwerdefreiheit und Heilung (36).

h) Tumoren

Gutartige Tumoren der Gallenwege sind sehr selten.

- Das Gallenblasenkarzinom wird vermutlich meistens durch den chronischen Reiz von Gallensteinen verursacht. Es weist durch die mangelhafte spezifische Symptomatik eine schlechte Prognose auf, da es meist erst spät erkannt wird. Therapeutisch ist die Cholezystektomie, oft mit breiter, keilförmiger Exzision des angrenzenden Leberbezirkes oder mit gleichzeitiger Leberresektion angezeigt.

- Beim Karzinom der tiefen Gallenwege ist der schmerzlose Ikterus das erste Symptom. Das Choledochuskarzinom ist im Frühstadium durch Resektion und biliodigestive Anastomose operabel.
  Das Papillenkarzinom hat die beste Prognose. Therapeutisch kann es beim alten Menschen lokal exzidiert werden. Radikaler jedoch ist die Duodenopankreatektomie.

VI EIGENE UNTERSUCHUNGEN

a) Krankengut

Es wurden insgesamt 22 Patienten nachuntersucht, die innerhalb der letzten 10 Jahre an den Gallenwegen operiert worden waren. Im Durchschnitt lag die Operation 4,75 Jahre zurück. Der kürzeste Zeitraum betrug 4 Wochen, der längste 10 Jahre.

Dabei handelte es sich um 13 Männer und 9 Frauen mit einem Durchschnittsalter von 56,5 Jahren, wobei der jüngste Patient 34, der älteste 76 Jahre alt war (siehe Darstellung Nr. 1).

In die Untersuchung wurden vor allem Patienten einbezogen, bei denen der Choledochus eröffnet und eine T-Drainage eingelegt worden war, da hier die Gefahr einer späteren Narben-Striktur des Choledochus mit daraus folgendem Rückstau der Galle und sekundärer Leberschädigung besonders gegeben ist (siehe auch Hinweis auf Tongendorff in der Einleitung).

Die Indikation zur Operation (siehe Tabelle Nr. 2) war im einzelnen:
17 mal Cholecystitis,
14 mal Cholelithiasis (davon 3 mit Papillenstein),
zweimal organische Papillenstenose,
einmal Cysticusstumpfsyndrom,
einmal Zustand nach Cholecystoduodenostomie,
einmal Chol.obliteration (mehrfach voroperiert, Fall Nr. 4)
einmal Cholecystitis mit starken Verschwielungen,
dreimal Cholecystitis mit funktioneller Papillenstenose
(bei zweien wurde eine T-Drainage eingelegt, einmal wurde nur aufbougiert).

Insgesamt waren es 19 Erstoperationen, drei Wiederholungseingriffe, davon ein Fall, bei dem nach mehrfachen Voroperationen an den Gallenwegen, die zu Komplikationen geführt hatten, eine Hepaticojejunostomie durchgeführt worden war (Einzelheiten siehe Tabelle Nr. 2).

Alter bei Nachuntersuchung
(Darstellung Nr.1)

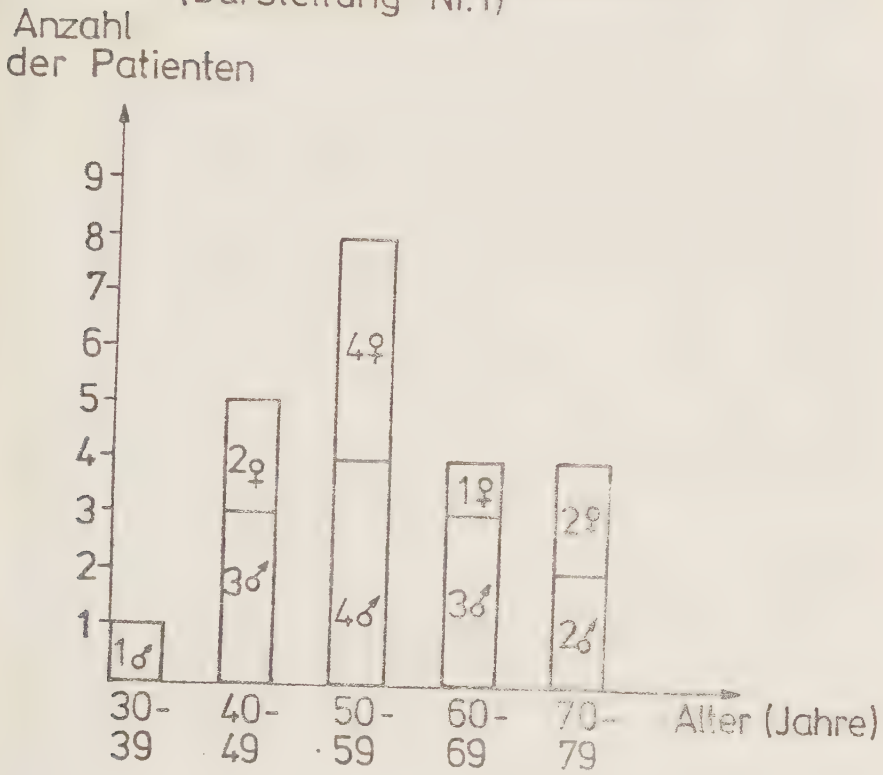

Aufschlüsselung des Krankengutes nach Diagnose und Art des operativen Eingriffs

Tabelle Nr. 2

Diagnose		Op.-Verfahren								
		Cholecystektomie	Choledochotomie mit T-Drainage	Papillenbougierung	Durchstoßen eines Papillensteines	Transduodenale Papillotomie	Cystikusstumpfexstirpation	Decholecystoduodenostomie	Hepaticojejunostomie
Cholecystitis	17	17	1	1					
Cholelithiasis	14	1	13	4					
davon: Papillenstein	3		3	2	1				
organ. Sphincterstenose	2		2			1			
Choledochusobliteration *	1								1
Cystikusstumpfsyndrom	1		2				1		
Z. n. Cholecystoduodenostomie	1	1	2					1	
Insgesamt	22	19	21	7	1	1	1	1	1

* Z. n. 1. Z.n. Cholecystektomie und Papillenbougierung
2. Z.n. Choledochusrevision mit Resektion einer Striktur und T-Drainage

b) Methodik

1.) Anamnese

Zunächst hatte der Patient Gelegenheit, seine Beschwerden allgemeiner Art vorzubringen. Im Anschluß daran wurden ihm gezielt und detailliert Fragen danach gestellt, ob bei ihm im Zusammenhang mit den Mahlzeiten oder im Laufe des Tages Übelkeit, Erbrechen, Völlegefühl oder Koliken auftreten, auch wie der Appetit sei und ob er in den letzten Monaten an Gewicht verloren habe. Bei Speisenunverträglichkeit wurde unter anderem auf die Reaktion auf fettes Essen geachtet. Dann hatte der Patient Farbe und Konsistenz des Stuhls und die Farbe des Urins anzugeben. Die zum Zeitpunkt der Befragung eingenommenen Medikamente wurden protokolliert.

2.) Klinische Untersuchung

Form, Größe, Konsistenz und Schmerzhaftigkeit der Leber sowie die Tastbarkeit der Milz wurden untersucht und festgestellt, ob sonstige Druckschmerzhaftigkeit im Bauchraum vorhanden ist. Ebenso wurde nach den bekannten Hautzeichen bei Lebererkrankungen (Venenzeichnung, Bauchglatze, Palmar-Erythem, Spidernävi, Farbe der Skleren) gesucht und der Gesamteindruck des Abdomens im Hinblick auf Resistenz, Klopfschall und Auskultationsbefund berücksichtigt. Blutdruck und Puls wurden gemessen.

Szintigraphie

Dem seit 12 Stunden nüchternen Patienten werden 4 m Ci des ^{99m}Tc-DAIDA injiziert. Mit einer Großfeld-Kamera (Fa. Picker Typ IV/15) werden in Rückenlage sequenzszintigraphische Aufnahmen der Aktivitätsverteilung über zehn Sekunden in den ersten 20 Minuten im Abstand von fünf Minuten und in den folgenden 40 Minuten im Abstand von zehn Minuten angefertigt.
Gleichzeitig werden über eine Stunde lang 100 Summenbilder mit einer Bildzeit von 36 sec auf Magnetplatte in einem Prozeßrechner gespeichert.

Auf diesen dynamischen Aufzeichnungen werden nach Abschl der Untersuchung Regions of interest über dem cranialen Teil des rechten Leberlappens, dem Ductus choledochus und dem Duodenum gewählt und mit dem Auswertungssystem Scintron (Fa. Berthold) Zeitaktivitätskurven erstellt.
Aus diesen Funktionskurven lassen sich Abflußverzögerung und Darmerscheinungszeit und aus den Sequenzszintigrammen die Weite der intra- und extrahepatischen Gallengänge ablesen.
Normal ist eine Darmerscheinungszeit unter 30 Minuten. Zwischen 30 und 40 Minuten ist sie leicht (+), zwischen 40 und 60 Minuten ist sie deutlich (++) und über 60 Minuten ist sie stark erhöht (+++).
Bei den Abflußverhältnissen ist eine wellenförmige Entleerung als normal anzusehen.
Minimal oder gering erweiterte Gallengänge werden als Normalbefund gewertet, mäßig erweiterte als einfach (+) und deutlich erweiterte als hoch pathologisch (++).

Röntgen

Vom nüchternen Paitenten wird eine Leeraufnahme des Abdomens angefertigt.
Daraufhin erhält er über eine halbe Stunde eine Infusion von 100 ml Endomirabil.
Sofort anschließend und eventuell nach jeweils einer halben Stunde bis maximal drei Stunden post infusionem werden ein a.p. Röntgenbild und, unter Durchleuchtung, Zielaufnahmen in zwei Ebenen aufgenommen.

[illegible]

Bei den Laboruntersuchungen wurde vor allem Wert gelegt auf Parameter, die auf Leber- und Gallenwegserkrankungen hinweisen können.

[illegible]: [illegible]; die [illegible] mit
Albumin, α_1, α_2, β, γ-Globuline; GOT; GPT;
[illegible]; [illegible]; [illegible];
[illegible] Alkalische Phosphatase; Leucinaminopeptidase (LAP).

[illegible] für eventuelle subjektive Be[illegible] zu [illegible], wurde auch nach Erkrankungen [illegible] Pankreas ([illegible]
[illegible] Nieren ([illegible]inin; Harnstoff-N; Urinstatus mit pH, Erythrozyten, Leukozyten, Bakterien und [illegible]
und nach allgemeinen Krankheitszeichen (Blutbild mit Hb, Hb_E, Erythrozyten, Leukozyten; BKS; Cholesterin; Triglyceride; K^+; Na^+; Cl^-; HCO_3^-; Ca^{++}; Harnsäure) ge[illegible].

c) [illegible]

Beschreibungen

Bei den nuklearmedizinischen Untersuchungen ließen sich folgende Befunde erheben:

Die Darmerscheinungszeit wa[illegible] 14 [illegible] normal, d.h. unter 30 Minuten. Viermal lag sie zwis[illegible] 3[illegible] und 40 und in vier weiteren Fällen zwischen 40 und 60 Minuten. Nie jedoch war sie über 60 Minuten erhöht. Bei 13 der Untersuchten fand sich eine Abflußverzögerung, die zweimal rein funktionell bedingt war. Die extra- und intrahepatischen Gallengänge waren in den meisten Fällen gleichartig verändert. Jeweils einmal fand sich jedoch eine isolierte Erweiterung nur des extrahepatischen Gallenganges bzw. nur des linken Hepaticusastes.

Im einzelnen lag die Weite der extrahepatischen Gallengänge sechsmal im Normbereich, elfmal waren sie mäßig und fünfmal deutlich erweitert.

Die intrahepatischen Gallengänge lagen meßtechnisch sie[illegible]mal im Normbereich, zehnmal waren sie mäßig erweitert, wobei in zwei Fällen nur der linke Hepaticusast betroffen war, und fünfmal waren sie deutlich erweitert.

Die Cholangiographie wurde nur bei 13 der 22 Patienten durchgeführt. Bei den restlichen neun Patienten konnte sie einmal wegen bestehender Kontrastmittelallergie, zweimal wegen der ausdrücklichen Weigerung gegen weitere Untersuchungen und fünfmal deswegen nicht angewandt werden, weil die Patienten ohne Angabe von Gründen zu ihrem Termin nicht erschienen. Daher sind die Ergebnisse dieser Untersuchungsmethode kaum verwertbar.

[illegible] sich siebenmal ein Normalbefund nach [illegible], zweimal war nur der Ductus hepatocho-[illegible], einmal bestand bei normaler Weite [illegible] Gallengänge der Verdacht auf [illegible] [illegible] in Bereich der Papillenspitze [illegible] Konkrementfüllung (13) [illegible] des distalen Gangabschnittes. Bei [illegible] sich Hinweise auf ein [illegible] Ductus hepatocholedochus [illegible]. In einem weiteren Fall stellte sich [illegible], bei keine sichere Aus-[illegible] gestoffen werden konnte.

Bei den [illegible] ergaben sich folgende Befunde [illegible] fehlt bei acht Patienten. Bei Patient Nr. 1[illegible] [illegible] die [illegible] Werte [illegible] [illegible]).

Ein [illegible] hatte eine eindeutige [illegible] der Amylase. Kreatinin- bzw. Kreatinin- und Harnsäure-Erhöhung wiesen bei zwei Patienten auf eine Nierenerkrankung hin. Bei zwei Patienten fanden sich Hinweise auf eine [illegible] Erkrankung der Harnwege. Eindeutig auf Krankheitsgeschehen hindeutende Laborparameter fehlten bei vier Patienten völlig, bei zwei Patienten waren sie nur grenzwertig verändert. 16 [illegible] Personen wiesen in diesem Bereich ein-[illegible] [illegible] auf.
[illegible] viermal die Zahl der Leukozyten. Im roten Blutbild ergab sich bei zwei Patienten eine Verminderung der Erythrozyten und des Hämoglobins, bei einem anderen war der Hämoglobingehalt der Erythrozyten gering erhöht.

[illegible] lag in zwei Fällen über der Norm. Eine Elektrolytentschiebung fand sich bei sechs Patienten. [illegible] und einmal waren Na^+ und Cl^- [illegible]. Bei einem Patienten ließ sich eine Erhöhung [illegible]

Ca^{++} und eine Verminderung des Cl^{-} festzustellen, bei einem weiteren war nur das Cl herabgesetzt.
Als Zufallsbefund ergab sich bei einer Untersuchung [illegible]

[illegible]

Drei Patienten hatten in beiden Bereichen [illegible] logischen Befunde aufzuweisen, [illegible] ne Erhöhung der [illegible] [illegible] ergaben [illegible] [illegible] Parameter [illegible]

Sieben der 22 Patienten wiesen [illegible] [illegible] bei zweien [illegible] [illegible] als 10 Prozent [illegible] [illegible] waren auch die [illegible] [illegible] bei zwei [illegible] [illegible] Veränderung [illegible]

[illegible] Beschwerden in Form von Fettunverträglichkeit, [illegible] und [illegible]llegefühl nach dem Essen und einem Druckgefühl im [illegible] Oberbauch gaben acht Patienten an. Zwei [illegible] [illegible]iät, so daß bei ihnen subjektive Beschwerden [illegible] sicher ausgeschlossen werden können.
Bei zwei Untersuchten fand sich als objektiver Befund ein diffuser Druckschmerz, teils paraumbilikal, teils im rechten Oberbauch lokalisiert. Dieser fiel bei einem Patienten mit [illegible] der intra- und extrahepatischen Gallengänge, Verlängerung der Darmerscheinungszeit und Abflußverzögerung zusammen. Beim anderen Patienten war außer der nuklearmedizinisch erfaßten Erweiterung der Gallengänge kein anderer krankhafter Befund feststellbar.

Gegenüberstellungen

[In eckigen Klammern stehen die Vergleichszahlen, wenn der zur Diskussion stehende Parameter im Normbereich liegt.]

Stellt man die Ergebnisse der Untersuchungen in Nuklearmedizin, Radiologie und Labor und die subjektiven Beschwerden einander gegenüber (die objektiven Befunde ließen sich nicht verwerten, da sie nur bei zwei Patienten mit ansonsten völlig unauffälligen Untersuchungsbefunden auftraten), so ergibt sich folgendes Bild:

Bei Fällen, in denen laut szintigraphischem Befund die intrahepatischen Gallengänge erweitert waren (siehe Tabelle Nr. 3, Liste Nr. 1, Darstellung Nr. 2), zeigt sich fast ebenso häufig eine Erweiterung der extrahepatischen Gallengänge (14 von 16). Bei ihnen bestand auch in elf von 15 Fällen eine szintigraphisch nachweisbare organische Abflußbehinderung [9/7].
In den beiden rein funktionell bedingten Fällen mit Abflußbehinderung war keine Erweiterung der intrahepatischen Gallengänge festzustellen.

In zehn von 15 Fällen mit intrahepatisch weiten Gallengängen zeigte das Labor pathologische Leber- und/oder stauungsspezifische Parameter auf [1/7].

Noch bei fast der Hälfte zeigte das Labor eine Erhöhung der alkalischen Phophatase und/oder der LAP, was in keinem einzigen der Fälle mit normal weiten Gallengängen auftrat!

Wiederum zeigten zehn von elf Patienten mit leber- und/oder stauungsspezifischen Laborparametern laut Szintigraphie erweiterte Gallengänge [5/11 bzw. 6/11].
Zeigte das Labor erhöhte Werte der alkalischen Phosphatase und/oder der LAP, so waren sogar bei sieben von sieben Patienten die Gallengänge erweitert [8/15 bzw. 9/15].

Subjektive Beschwerden traten bei erweiterten Gallengäng relativ nur halb so häufig auf (4 von 15) wie bei normal weiten Gallengängen (4 von 7). Auch bei szintigraphisch nachweisbarer Abflußverzögerung haben im Vergleich zu Patienten mit ungestörtem Abfluß nur halb so viele Untersuchte (4 von 13 im Vergleich zu 4 von 6) subjektive Beschwerden.

Die cholangiographischen Ergebnisse zeigen, wie zu erwar war, gehäuft eine Erweiterung des Ductus hepatocholedoch (in 4 von 8 Fällen) [0 15].
Röntgenhinweise auf Abflußbehinderung waren [illegible] in Fällen mit szintigraphisch nachweisbaren erweiterten intrahepatischen Gallengängen als nur in Fällen ohne nachweisbare Erweiterung relativ gleich häufig vorhanden.

trahepatische llengänge		Szintigraphie				Labor		Röntgen		Klinik
		Darmerscheinungszeit verlängert	extrahepatische Gallengänge erweitert	intrahepatische Gallengänge erweitert	Abflußverzögerung	Leberwerte pathologisch	alkalische Phosphatase und/oder LAP erhöht	Ductus hepatochaledochus erweitert	Hinweis auf Abflußbehinderung	subjektive Beschwerden
tra- patische llengänge weitert	1	+ +	+	+	+	+	+ +			+
	2	Ø	+	+	Ø	Ø	+ +	?	?	Ø
	3	+ +	+ +	+ +	+	Ø	Ø			Ø
	5	Ø	+	+	+	+	Ø			Ø
	6	Ø	+ +	+ +	Ø	Ø	Ø			+
	9	+ +	+	+	+	+	+ +	Ø	Ø	+
	10	Ø	+	+	+	+	+	+	+	O
	11	Ø	+	+	Ø	Ø	+	Ø	Ø	Ø
	12	Ø	+ +	+ +	+	+	+ +	+	Ø	Ø
	13	Ø	Ø	li. Hap ast +	+	Ø	Ø			Ø
	16	+	+	+	Ø	Ø	Ø			Ø
	17	+	+	+	+	+	Ø			Ø
	18	+	+	li. Hap ast +	+	Ø	+ +	+	+ +	+
	19	Ø	+ +	+ +	+	+	Ø	Ø	Ø	Ø
	21	Ø	+ +	+ +	+	Ø	Ø	+ +	Ø	Ø
	n = 15	6	14	15	11	7	7	4	2	4
tra- patische llengänge cht weitert	4	Ø	Ø	Ø	Ø	Ø	Ø	Ø	+	+
	7	Ø	Ø	Ø	Ø	Ø	Ø			Ø
	8	Ø	Ø	Ø	Ø	+	Ø	Ø	Ø	+
	14	Ø	+	Ø	Ø	Ø	Ø			Ø
	15	Ø	Ø	Ø	Ø	Ø	Ø	Ø	Ø	+
	20	+ +	Ø	Ø	funktionell +	Ø	Ø	Ø	Ø	+
	22	+	+	Ø	funktionell +	Ø	Ø	Ø	Ø	Ø
	n = 7	2	2	0	2	1	0	0	1	4

Liste Nr. [illegible]

Intrahepatische Gallengänge	erweitert n = 15 davon 5mal deutlich und 1mal nur linker Hepaticusast	nicht erweitert n = 7
Kontrastmittelerscheinungszeit verlängert	[illegible]	2 [illegible]
davon über 40 Minuten	[illegible] (20 %)	in beiden Fällen funktionell bedingt
extrahepatische Gallengänge erweitert	14 (93 %)	2 (29
Abflußverzögerung	[illegible]	[illegible]
Laborwerte pathologisch	10 (67 %)	[illegible]
Laborwerte stauungsspezifisch verändert	[illegible]	[illegible]
Röntgen		
Ductus hepatocholedochus	[illegible] (100 %) 1 nicht beurteilbar	[illegible]
Hinweis auf Abflußbehinderung	[illegible] 1 nicht beurteilbar	[illegible]
subjektive Beschwerden	[illegible]	4 [illegible]

Intrahepatische Gallengänge (szintigraphisch)

(Darstellung Nr. 2)

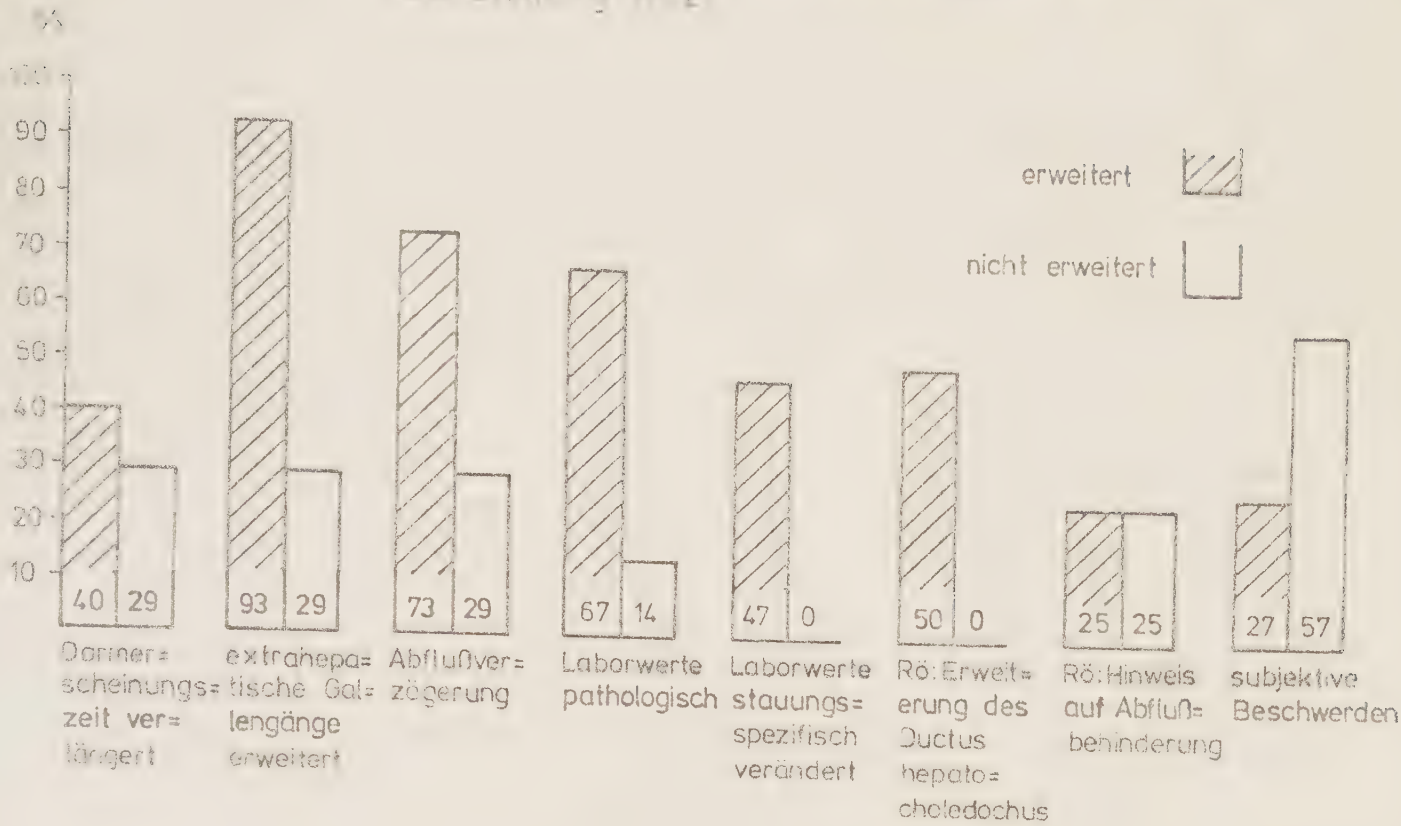

Legt man nun die von Funktionskurven begleitete Darmschleimungszeit (siehe Tabelle Nr. 4, Liste Nr. 2, Darstellung Nr. 3) zugrunde, so finden sich bei dieser Verlängerung auf über [illegible] Fälle eine szintigraphisch [illegible] Analysenzögerung [6/14]. Auch die [illegible] in diesen Fällen etwas häufiger - [illegible] - als bei normaler Darmschleimungszeit - vier von 14 -. Die übrigen Parameter, wie Lacht, Röntgen und szintigraphische Weite der Gallengänge, zeigten im Vergleich zu den Fällen mit normaler Darmschleimungszeit keine [illegible] keine [illegible] chend deutlichen Unterschiede (siehe Liste im Anhang).

Tabelle Nr. 4

merscheinungs-t		Sonstigraphie				Labor		Röntgen		Klin
		Darmerscheinungszeit verlängert	extrahepatische Gallengänge erweitert	intrahepatische Gallengänge erweitert	Abflußverzögerung	Leberwerte pathologisch	alkalische Phosphatase und/oder LAP erhöht	Ductus hepatocheledochus erweitert	Hinweis auf Abflußbehinderung	subjektive Beschwerden
längert	1	++	+	+	+	+	++			+
	3	++	++	++	+	Ø	Ø			Ø
	9	++	+	+	+	+	++	Ø	Ø	+
	16	+	+	+	Ø	Ø	Ø			Ø
	17	+	+	+	+	+	Ø			Ø
	18	+	+	L. Hepatit +	+	Ø	++	+	++	+
	20	++	Ø	Ø	funktionell +	Ø	Ø	Ø	Ø	+
	22	+	+	Ø	funktionell +	Ø	Ø	Ø	Ø	Ø
	n = 8		7	6	7	3	3	1	1	4
al	2	Ø	+	+	Ø	Ø	++	?	?	Ø
	4	Ø	Ø	Ø	Ø	Ø	Ø	Ø	+	+
	5	Ø	+	+	+	+	Ø			Ø
	6	Ø	++	++	Ø	Ø	Ø			+
	7	Ø	Ø	Ø	Ø	Ø	Ø			Ø
	8	Ø	Ø	Ø	Ø	+	Ø	Ø	Ø	+
	10	Ø	+	+	+	+	+	+	+	Ø
	11	Ø	+	+	Ø	Ø	+	Ø	Ø	Ø
	12	Ø	++	++	+	+	++	+	Ø	Ø
	13	Ø	Ø	L. Hepatit +	+	Ø	Ø			Ø
	14	Ø	+	Ø	Ø	Ø	Ø			Ø
	15	Ø	Ø	Ø	Ø	Ø	Ø	Ø	Ø	+
	19	Ø	++	++	+	+	Ø	Ø	Ø	Ø
	21	Ø	++	++	+	Ø	Ø	++	Ø	Ø
	n = 14		9	9	6	5	4	3	2	4

Darmerscheinungszeit	verlängert n = 8 davon 4 über 40 Minuten	normal n = 14
[illegible] llengänge erweitert	7 (88 %)	9 (64 %)
ntrahepatische Gallengänge erweitert	[illegible] (75 %)	9 (64 %)
bflußverzögerung	7 (88 %) davon 2 rein funktionell [illegible] 5 (63 %) organisch bedingt	6 (43 %)
Laborwerte pathologisch	4 (50 %)	7 (50 %)
Laborwerte stauungsspezifisch verändert	3 (38 %)	4 (29 %)
Röntgen	n = 4	n = 9
ductus hepatocholedochus erweitert	1 (25 %)	3 (33 %)
Hinweis auf Abflußbehinderung	1 (25 %)	2 (22 %)
Subjektive Beschwerden	4 (50 %)	4 29 %

Darmerscheinungszeit
(Darstellung Nr.3)

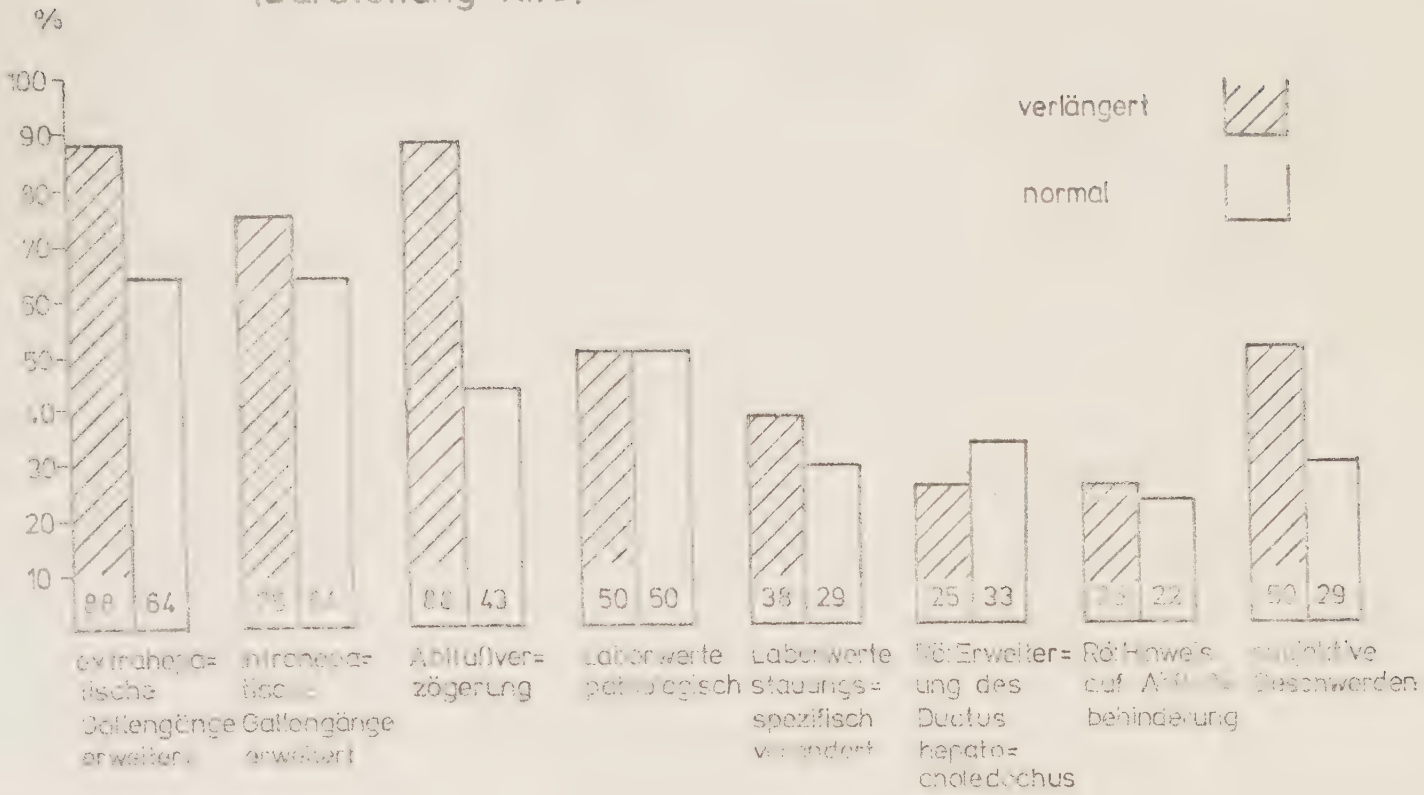

Bei 13 der 22 Untersuchungen war aus der Funktionskurve über dem Ductus choledochus eine Abflußverzögerung (siehe Tabelle Nr. 5, Liste Nr. 3, Darstellung Nr. 4, festgestellt [illegible]. Wie zu erwarten war, zeigte sich hier [illegible] häufig eine Erweiterung der [illegible] Gallenwege (11 von 13) [4/9 bzw. 5/9]. [illegible] war den Erwartungen gemäß relativ [illegible] (7 von 13) [1/9]. Der wichtigste Befund scheint jedoch zu sein, daß die Labor-Parameter bei acht von 13 Patienten pathologisch verändert waren. In diesen Fällen lagen die Leber- und in fünf Fällen die [illegible] außerhalb der Norm [1/9].

In der Cholangiographie war [illegible] der Ductus hepatocholeo in der Hälfte der Fälle (4 von 8) erweitert [1/5]. Jedoch waren die Hinweise auf Abflußbehinderung gleichmäßig auf die Fälle mit szintigraphisch nachgewiesener Abflußverzögerung wie auf die ohne sie verteilt (2 von 8 und 1 von 5). Hier zeigt sich einmal wieder die eindeutige Überlegenheit der Nuklearmedizin in bezug auf [illegible] Aussagen, wenn auch bei der geringen Fallzahl der Röntgenuntersuchungen der Zufall eine zu große Rolle spielt.

…luß-…hältnis (…zintigra-phisch)		Szintigraphie				Labor		Röntgen		Klin…
		Darmerscheinungszeit verlängert	extrahepatische Gallengänge erweitert	intrahepatische Gallengänge erweitert	Abflußverzögerung	Leberwerte pathologisch	alkalische Phosphatase und/oder LAP erhöht	Ductus hepatocheledochus erweitert	Hinweis auf Abflußverzögerung	subjektive Beschwerden
…anisch …ingte …luß-…zögerung	1	+ +	+	+	+	+	+ +			
	3	+ +	+ +	+ +	+	Ø	Ø			Ø
	5	Ø	+	+	+	+	Ø			Ø
	9	+ +	+	+	+	+	+ +	Ø	Ø	+
	10	Ø	+	+	+	+	+	+	+	Ø
	12	Ø	+ +	+ +	+	+	+ +	+	Ø	Ø
	13	Ø	Ø	li. Hep.ast +	+	Ø	Ø			Ø
	17	+	+	+	+	+	Ø			Ø
	18	+	+	li. Hep.ast +	+	Ø	+ +	+	+ +	+
	19	Ø	+ +	+ +	+	+	Ø	Ø	Ø	Ø
	21	Ø	+ +	+ +	+	Ø	Ø	+ +	Ø	Ø
	n=11	5	10	11	11	7	5	4	2	3
…e …uß-…ögerung	2	Ø	+	+	Ø	Ø	+ +	?	?	Ø
	4	Ø	Ø	Ø	Ø	Ø	Ø	Ø	+	+
	6	Ø	+ +	+ +	Ø	Ø	Ø			+
	7	Ø	Ø	Ø	Ø	Ø	Ø			Ø
	8	Ø	Ø	Ø	Ø	+	Ø	Ø	Ø	+
	11	Ø	+	+	Ø	Ø	+	Ø	Ø	Ø
	14	Ø	+	Ø	Ø	Ø	Ø			Ø
	15	Ø	Ø	Ø	Ø	Ø	Ø	Ø	Ø	+
	16	+	+	+	Ø	Ø	Ø			Ø
	n=9	1	5	4	0	1	2	0	1	4
…tionelle …ß-…derung	20	+ +	Ø	Ø	funktionell +	Ø	Ø	Ø	Ø	+
	22	+	+	Ø	funktionell +	Ø	Ø	Ø	Ø	Ø

Liste Nr. 3

[illegible] Befunde (szintigraphisch)	organisch bedingte Abflußverzögerung n = 11	keine Abflußverzögerung n = 9	funktionell bedingte Abflußverzögerung n = 2
[illegible]	5 (45 %)	1 (11 %)	2
[illegible]	10 (91 %)	5 (56 %)	1
[illegible] nahepatische Gallengänge erweitert	11 (100 %)	4 (44 %)	0
[illegible] erwerte pathologisch	8 (73 %)	2 (22 %)	0
[illegible] erwerte stauungsspezifisch [illegible] ändert	5 (45 %)	1 (11 %)	0
[illegible] tgen	n = 6	n = 5	n = 2
[illegible] Erweiterung des Ductus [illegible] choledochus	4 (67 %)	0	0
[illegible] Hinweis auf Abflußbehinderung	2 (33 %)	1 (20 %)	0
[illegible] ktive Beschwerden	3 (27 %)	4 (44 %)	1

Abflußverhältnisse (szintigraphisch)

(Darstellung Nr. 4)

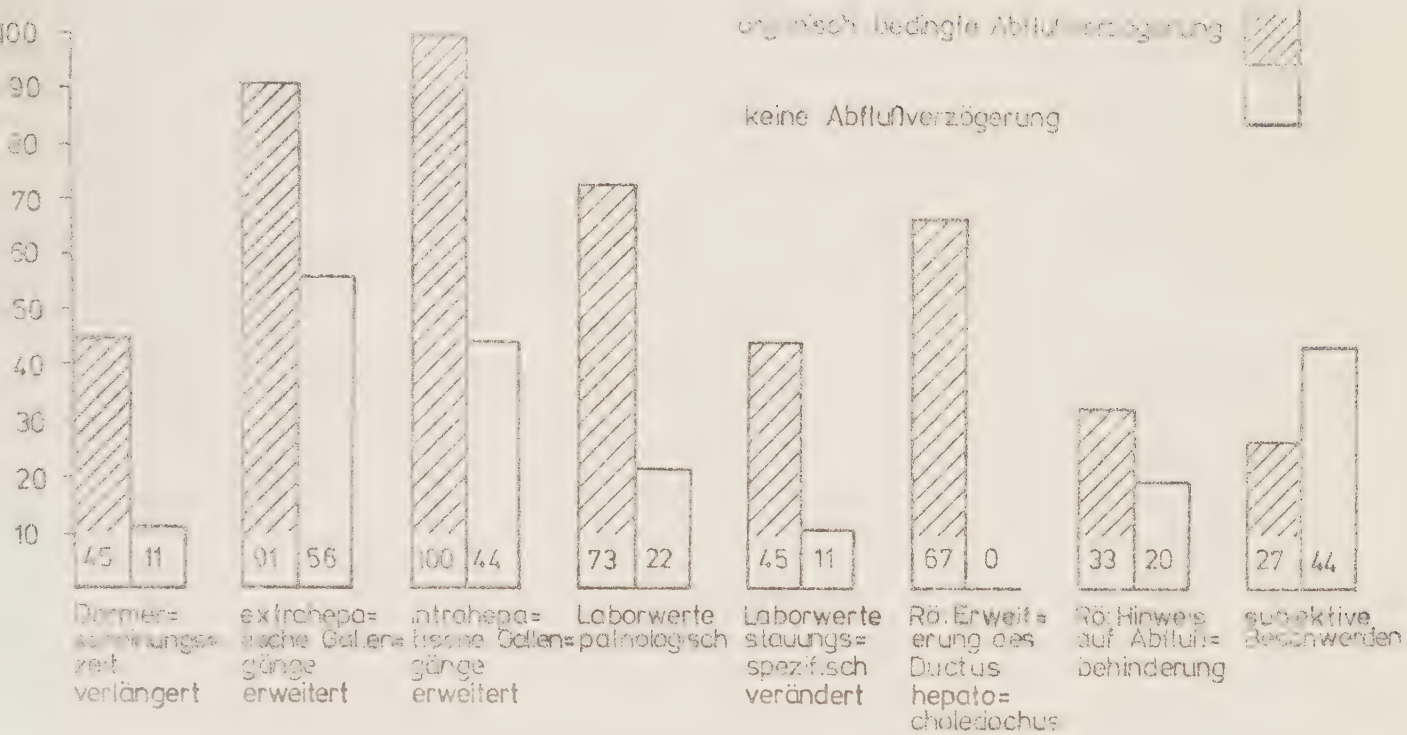

Nimmt man nun als Grundlage für den Vergleich jene sieben Patienten, bei denen das Labor (siehe Liste Nr. 4) eine Erhöhung der alkalischen Phosphatase oder der LAP (siehe Tabelle Nr. 5a, Darstellung Nr. 5a) zeigt, und stellt sie den restlichen 15 Patienten gegenüber, so zeigt sich, daß bei fünf von sieben eine organisch bedingte Abflußverzögerung vorliegt. Dies ist doppelt so häufig wie bei unveränderten Enzymen [5/15].

Labor (Cholastase)		Szintigraphie				Leber		Röntgen		Klinik
		Anreicherungszeit verlängert	extrahepatische Gallengänge erweitert	intrahepatische Gallengänge erweitert	Aufl.-Verzögerung	Leberwerte pathologisch	alkalische Phosphatase und/oder LAP erhöht	Ductus hepatochelecochus erweitert	Hinweis auf Abflußbehinderung	subjektive Beschwerden
alkalische Phosphatase und/oder LAP erhöht	1	+ +	+	+	+	+	+ +			+
	2	Ø	+	+	Ø	Ø	+ +	?	?	Ø
	9	+ +	+	+	+	+	+ +	Ø	Ø	+
	10	Ø	+	+	+	+	+	+	+	Ø
	11	Ø	+	+	Ø	Ø	+	Ø	Ø	Ø
	12	Ø	+ +	+ +	+	+	+ +	+	Ø	Ø
	18	+	+	+	+	Ø	+ +	+	+ +	+
	n=7	3	7	7	5	4	7	3	2	3
Cholastase-Enzyme nicht erhöht	3	+ +	+ +	+	+	Ø	Ø			Ø
	4	Ø	Ø	Ø	Ø	Ø	Ø	Ø	+	+
	5	Ø	+	+	Ø	+	Ø			Ø
	6	Ø	+	+	Ø	Ø	Ø			+
	7	+	Ø	Ø	+	Ø	Ø			Ø
	8	Ø	Ø	Ø	Ø	+	Ø	Ø	Ø	+
	13	Ø	Ø	+	—	Ø	Ø			Ø
	14	Ø	+	Ø	Ø	Ø	Ø			Ø
	15	Ø	Ø	Ø	Ø	Ø	Ø	Ø	Ø	+
	16	+	+	+	Ø	Ø	Ø			Ø
	17	+	+	+	+	+	Ø			Ø
	19	Ø	+	+	+	+	Ø	Ø	Ø	Ø
	20	+	Ø	Ø	funktionell +	Ø	Ø	Ø	Ø	+
	21	Ø	+ +	+	+	Ø	Ø	+ +	?	Ø
	22	+	+	Ø	+	Ø	Ø	Ø	Ø	Ø
	n=15	5	9	8	7	4	0	1	1	5

Laborwerte	Cholostaseenzyme erhöht n = 7	Cholostaseenzyme nicht erhöht n = 15	stauungsspezifische oder Leberwerte pathologisch n = 11	Cholostaseenzyme und Leberwerte normal n = 1[illegible]
Dämmerscheinungszeit verlängert davon über 40 Minuten	3 (43 %) 2 (29 %)	5 (33 %) 0	4 (36 %) 2 (18 %)	4 (37 %) 2 (18 %)
extrahepatische Gallengänge	7 (100 %)	9 (60 %)	10 (91 %)	6 (55 %)
davon deutlich erweitert	1 (14 %)	3 (20 %)	2 (18 %)	3 (27 %)
intrahepatische Gallengänge	7 (100 %)	8 (53 %)	10 (91 %)	5 (45 %)
davon deutlich erweitert	1 (14 %)	2 (13 %)	2 (18 %)	3 (27 %)
Abflußverzögerung	5 (71 %)	7 (47 %)	8 (73 %)	5 (45 %)
davon funktionell bedingt	0	2 (13 %) d.h. 5 (33 %) organisch bedingt	0	2 (18 %) d.h. 3 (27 %) organisch bedingt
Röntgen	n = 6	n = 7	n = 8	n = 5
Erweiterung des Ductus hepatocholedochus	3 (50 %) 1 nicht [illegible]	1 (14 %)	3 (38 %) 1 nicht [illegible]	1 (20 %)
Hinweis auf Abflußbehinderung	2 (33 %) 1 nicht [illegible]	1 (14%) 1 nicht [illegible]	2 (25 %) 1 nicht beurteilbar	1 (20 %) 1 nicht beurteilbar
subjektive Beschwerden	3 (43 %)	[illegible] (33 %)	4 (36 %)	4 (36 %)

Laborwerte (alkalische Phosphatase/LAP)

(Darstellung Nr. 5a)

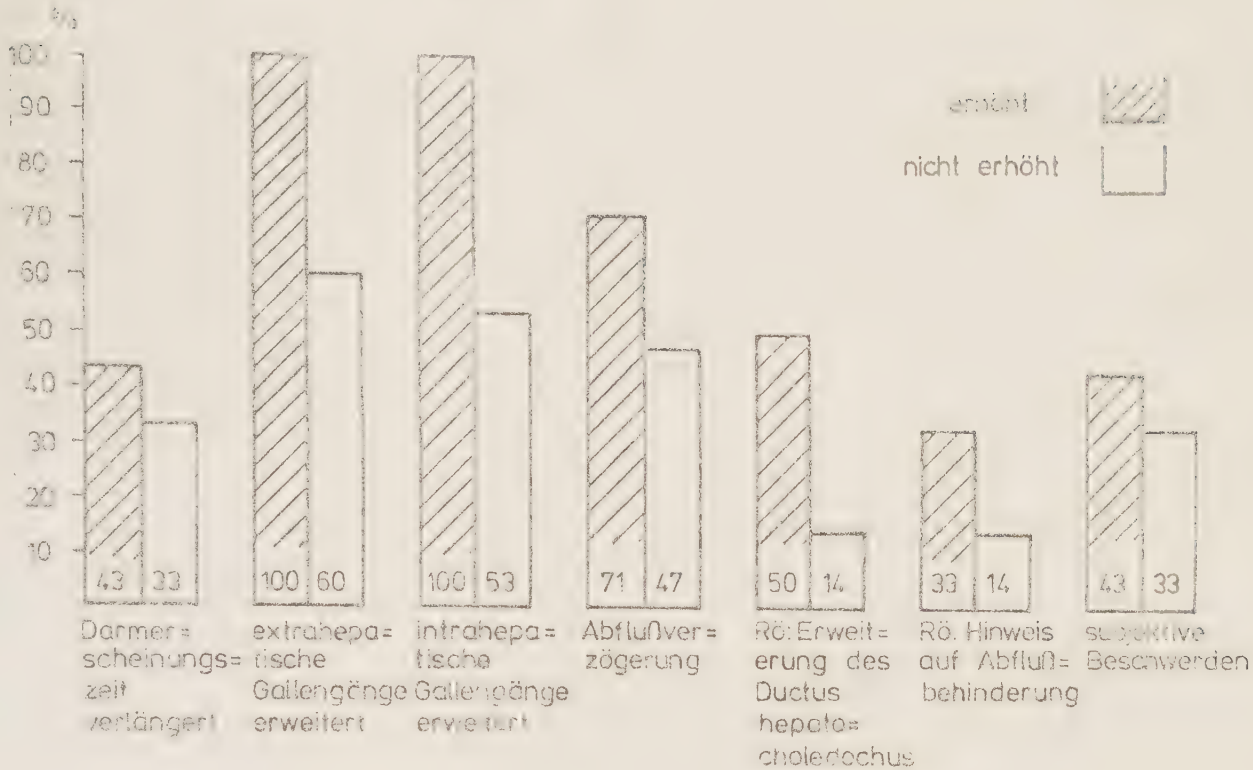

Praktisch dasselbe Bild ergibt sich übrigens, wenn die Fälle mit Veränderung von Labor und den gallenwegsspezifischen Parametern (siehe Tabelle Nr. 5a, Darstellung Nr. 5b) zusammengefaßt werden. Hier haben acht von elf eine organische Abflußbehinderung gegenüber nur drei von elf bei normalen Laborwerten. Geht man nun wieder vom stauungsspezifisch veränderten Labor aus, so zeigt sich eine deutlich verlängerte Darmerscheinungszeit zwischen 40 und 60 Minuten bei einem knappen Drittel der Patienten [2/7]. Dies war bei normalen Laborwerten kein einziges Mal der Fall. Bei sieben der sieben Patienten mit pathologischen Laborwerten fand sich eine sonstige [illegible] ermittelte Erweiterung der Gallengänge. Dies war nur bei acht bzw. neun von [illegible] Patienten mit unveränderten Laborwerten der Fall.

Cholangiographisch war in der Hälfte der Fälle (3 von 6) mit gallenwegsspezifischem veränderten Labor, in denen eine Röntgenuntersuchung durchgeführt werden konnte, der Ductus hepatocholedochus erweitert. Röntgenologische Hinweise auf eine Abflußbehinderung fanden sich [illegible] von sechs Fällen [1/7], woraus wegen der geringen Fallzahl und der zu geringen Unterschiede keine Schlüsse gezogen werden können.

Tabelle Nr. 6b

Leberwerte und Cholestase-enzyme		Szintigraphie: Darmerscheinungszeit verlängert	Szintigraphie: extrahepatische Gallengänge erweitert	Szintigraphie: intrahepatische Gallengänge erweitert	Szintigraphie: Abflußverzögerung	Labor: Leberwerte pathologisch	Labor: alkalische Phosphatase und/oder LAP erhöht	Röntgen: Duodenum duodenum erweitert	Röntgen: [illegible]	Klin. subjektive Beschwerden
Leberwerte und/oder Cholestase-enzyme erhöht	1	+	+	+	+	+	++			+
	2	ø	+	+	ø	ø	++	?	?	ø
	5	ø	+	+	+	+	ø			ø
	8	ø	ø	ø	ø	+	ø	ø	ø	+
	9	++	+	+	+	+	++	ø	ø	+
	10	ø	+	+	+	+	+	+	+	ø
	11	ø	+	+	ø	ø	+	ø	ø	ø
	12	ø	++	++	+	+	++	+	ø	ø
	17	+	+	+	+	+	ø			ø
	18	+	+	+	+	ø	++	+	++	+
	19	ø	++	++	+	+	ø	ø	ø	ø
	n = 11	4	10	10	8	8	7	3	2	4
Leberwerte und/oder Cholestase-enzyme normal	3	++	++	++	+	ø	ø			ø
	4	ø	ø	ø	ø	ø	ø	ø	+	+
	6	ø	+	+	ø	ø	ø			+
	7	ø	ø	ø	ø	ø	ø			ø
	13	ø	ø	+	+	ø	ø			ø
	14	ø	+	ø	ø	ø	ø			ø
	15	ø	ø	ø	ø	ø	ø	ø	ø	+
	16	+	+	+	ø	ø	ø			ø
	20	++	ø	ø	funktionell +	ø	ø	ø	ø	+
	21	ø	++	++	+	ø	ø	++	?	ø
	22	+	+	ø	funktionell +	ø	ø	ø	ø	ø
	n = 11	4	6	5	5	0	0	1	1	4

Laborwerte (Leberwerte und Cholestaseenzyme)

(Darstellung Nr. 5b)

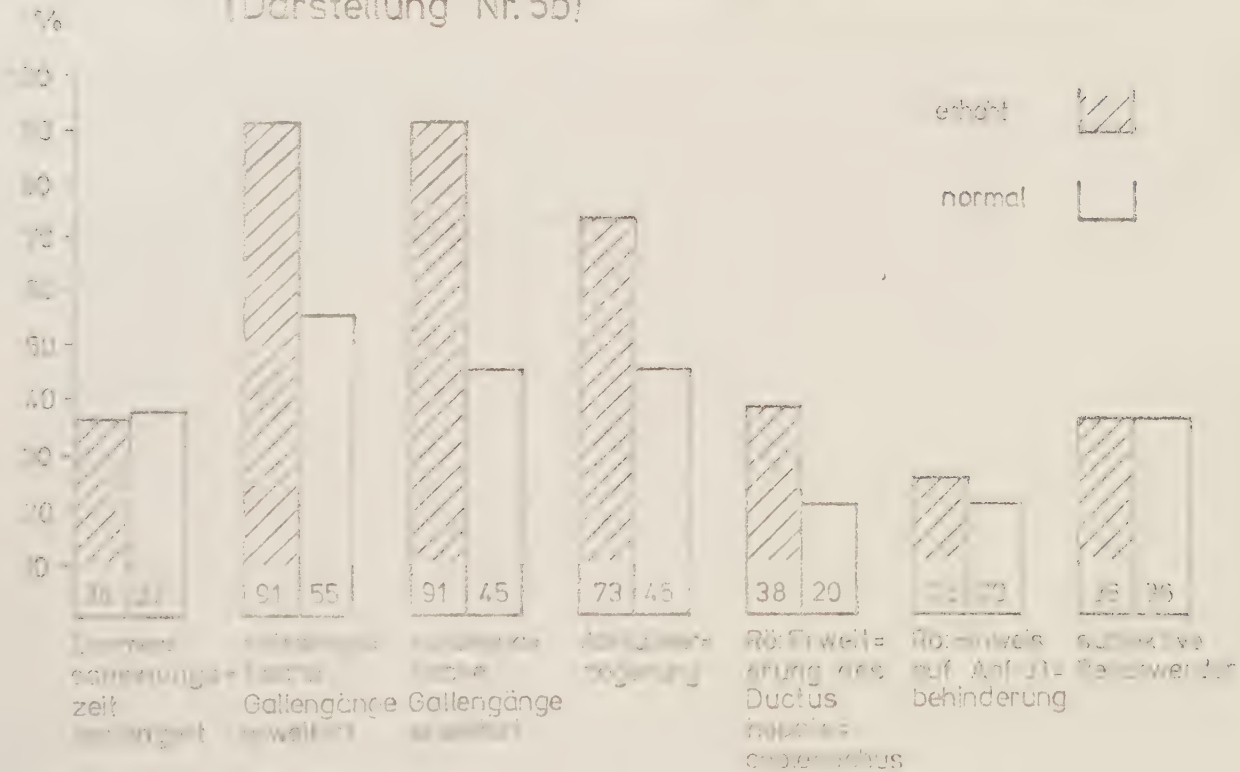

Fast gleich häufig wurde in beiden Gruppen (3 von 7) [5/15] über subjektive Beschwerden geklagt, so daß dies insgesamt wohl das am wenigsten verwertbare klinische Zeichen ist (siehe dazu auch noch Tabelle Nr. 7, Liste Nr. 5, Darstellung Nr. 6).

[illegible]bjektive [illegible]schwerden		Szintigraphie				Labor			
		Darmerscheinungszeit verlängert	extrahepatische Gallengänge erweitert	intrahepatische Gallengänge erweitert	Abflußverzögerung	Leberwerte pathologisch	alkalische Phosphatase und/oder LAP erhöht	[illegible]	Hinweis auf Abflußbeinde[illegible]
[illegible]bjektive [illegible]schwerden [illegible]rhanden	1	++	+	+	+	+	++		
	4	Ø	Ø	Ø	Ø	Ø	Ø	Ø	+
	6	Ø	++	++	Ø	Ø	Ø		
	8	Ø	Ø	Ø	Ø	+	Ø	Ø	Ø
	9	++	+	+	+	+	++	Ø	Ø
	15	Ø	Ø	Ø	Ø	Ø	Ø	Ø	[illegible]
	18	+	+	+	+	Ø	++	+	++
	20	++	Ø	Ø	funktionell +	Ø	Ø	Ø	Ø
	n = 8	4	4	4	4	3	3	1	2
[illegible]schwerde-[illegible]ei	2	Ø	+	+	Ø	Ø	++	?	?
	3	++	++	++	+	Ø	Ø		
	5	Ø	+	+	+	+	Ø		
	7	Ø	Ø	Ø	Ø	Ø	Ø		
	10	Ø	+	+	+	+	+	+	+
	11	Ø	+	+	Ø	Ø	+	Ø	Ø
	12	Ø	+	+	+	+	++	+	Ø
	13	Ø	Ø	[illegible] +	+	Ø	Ø	Ø	Ø
	14	Ø	+	Ø	Ø	Ø	Ø		
	16	+	+	+	Ø	Ø	Ø		
	17	+	+	+	+	+	Ø		
	19	Ø	++	++	+	+	Ø		
	21	Ø	++	++	+	Ø	Ø	++	[illegible]
	22	+	+	Ø	[illegible] +	Ø	Ø		[illegible]
	n [illegible]	4	12	11	9	5			[illegible]

Liste Nr. 5

subjektive Beschwerden	vorhanden n = 8	beschwerdefrei n = 14
Darmerscheinungszeit verlängert	4 (50 %)	4 (29 %)
extrahepatische Gallengänge erweitert	4 (50 %)	12 (86 %)
intrahepatische Gallengänge erweitert	4 (50 %)	11 (79 %)
Abflußverzögerung	4 (50 %)	9 (64 %)
Laborwerte pathologisch	4 (50 %)	7 (50 %)
Laborwerte stauungsspezifisch verändert	3 (38 %)	4 (29 %)
Röntgen	n = 6	n = 7
Ductus hepatocholedochus erweitert	2 (33 %)	3 (53 %) 1 nicht beurteilbar
Hinweis auf Abflußbehinderung	1 (17 %)	1 (14 %) 2 nicht beurteilbar
Sonstige deutlich pathologische Laborparameter	4 (50 %)	7 (50 %)

Subjektive Beschwerden
(Darstellung Nr. 6)

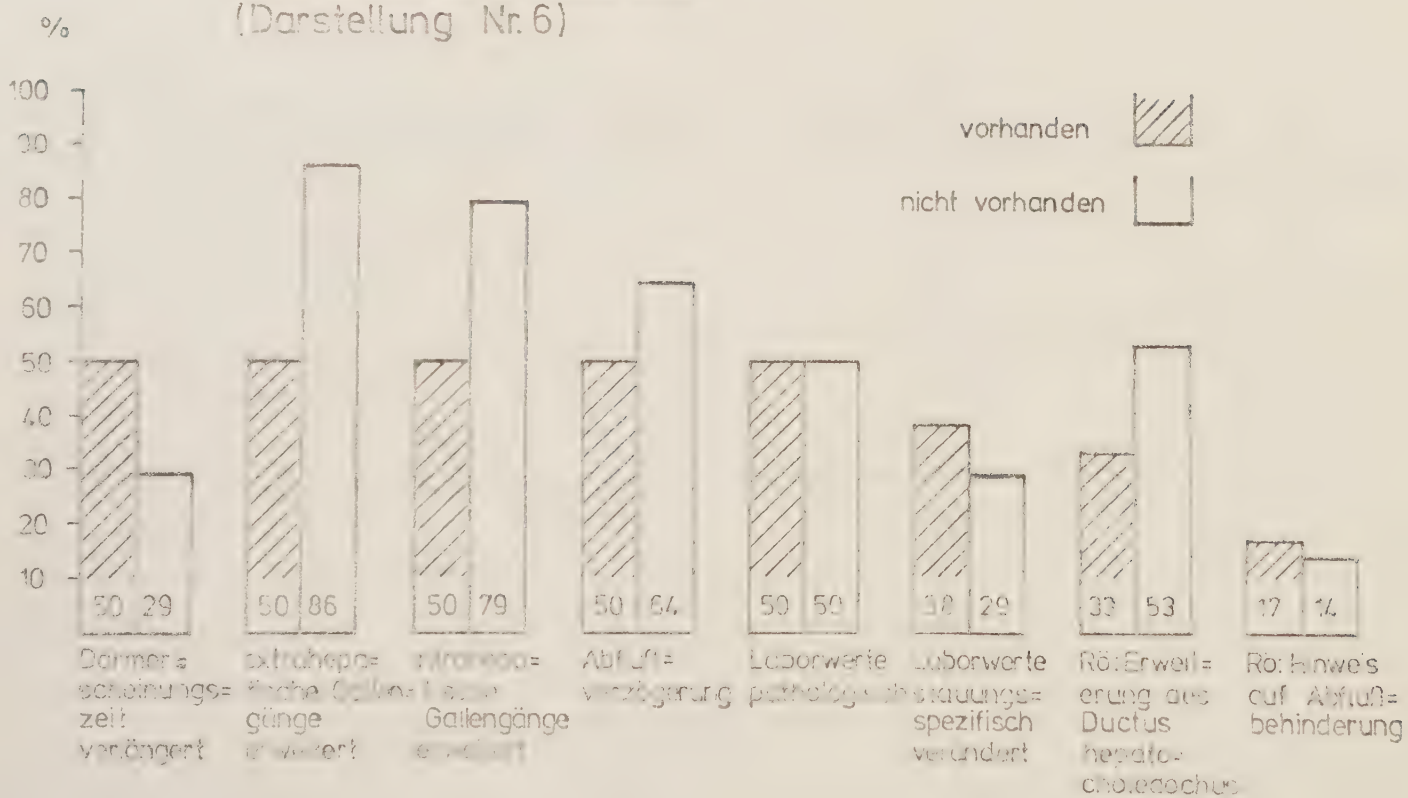

[illegible]

Will man den Wert einer neuen Untersuchungsmethode verstehen, so muß man die Wertigkeit der bisher angewandten diagnostischen Methoden kennen. Schon die große Anzahl von Möglich- [illegible]

[illegible] Zweifel [illegible] Bestimmungsbeiträge, die [illegible] und der [illegible]. Sie [illegible] Verlauf der Krankheit [illegible] Patienten [illegible] Hilfe [illegible] mit den übrigen [illegible], v.a. den Transaminasen GOT und GPT und der [illegible] zwischen [illegible] und zwischen [illegible] und [illegible] Obstruktion [illegible]. Bei Überlagerung zweier Krankheitsbilder wird die [illegible], die man [illegible] erhält, [illegible].

[illegible] anatomischen Verhältnisse der Gallenwege darzustellen, wurden bisher v.a. röntgenologische Verfahren angewandt. Hierzu gehören die Abdomenübersichtsaufnahme, die orale und i.v. Cholecystocholangiographie und die invasiven Methoden der transhepatischen Cholangiographie, endoskopische retrograde Cholangiopankreaticographie, die laparosko[illegible] Cholangiographie.

In der Abdomenleeraufnahme lassen sich nur kontrastgebende, d.h. kalkhaltige Steine direkt darstellen. Außerdem läßt sich Luft in den Gallenwegen darstellen. Dies kann bei insuffizientem Sphincter Oddi der Fall sein.

Bei der [illegible] Cholangiographie dauert es 11 bis 20 Stunden, bis das Kontrastmittel in den Gallenwegen ausreichend konzentriert ist. Bei der intravenösen Cholangiographie dauert dies nur ca. 2 Stunden, was für ambulante Untersuchungen [illegible] günstiger ist. Der Vorteil der [illegible] Methode liegt in der geringeren Wahrscheinlichkeit der Allergisierung. Jedoch stellen sich mit ihr die Cholangiographie [illegible] dar als bei der i.v. Applikation des Kontrastmittels. Durch die zusätzliche Anwendung von Atropin und Amylnitrit lassen sich in gewissem Umfang organische vom funktionellen Stauungsunterscheiden (BUTSCH und Mitarb. [illegible]). Soweit diese jedoch dynamisch wirksam werden, kann man [illegible] nicht erkennen.

Eine eingehendere Funktionsanalyse über Tonus und Motilität der extrahepatischen Gallenwege und des Sphincter Oddi [illegible] GARBSCH im Cholecystokinin-Test (CCK-Test) vor (13). Alle diese Methoden jedoch versagen bei einem Bilirubinspiegel über 5 mg % (16). Außerdem ist das jodhaltige Kontrastmittel bei anschließender Schilddrüsendiagnostik, bei Tumoren der Schilddrüse und bei Jodallergie nicht [illegible].

Liegt der Bilirubinspiegel über 5 mg %, so sind nur noch die invasiven Methoden zur röntgenologischen Darstellung anwendbar, die eine wesentlich höhere Belastung und Gefährdung des Patienten darstellen.
Die endoskopisch retrograde Cholangiop[illegible], erfordert vom Untersucher viel Fingerspitzengefühl, um die Papille aufzufinden, da diese durch Schleimhautfalten verdeckt sein kann und ihr Sitz sehr variabel ist.

Bei der perkutanen Cholangiographie nach Carter und Saypol und der laparoskopischen Cholangiographie nach Royer sowie der [illegible] Cholangiographie [illegible] Gallenausfluß, Cholaskos und galliger Peritonitis, gerade bei Stauungsikterus. Sie dürfen daher nur in Operationsbereitschaft angewandt werden. Bisher waren sie jedoch die einzigen Methoden, um bei Ikterus die Art der Obstruktion klarzustellen,

[illegible]

[illegible]

[illegible]

[illegible]

[illegible]

[illegible]

[illegible]

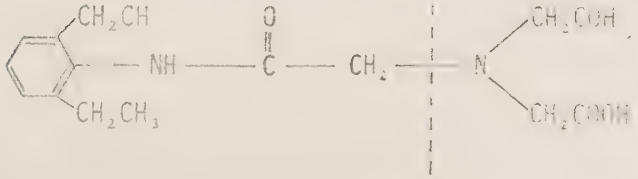

2,6 Diaethyl-acetanilidogruppe N-substituierte Iminodi-

Die Entwicklung dieses Strukturtyps als [illegible] auf das Konzept der bifunktionellen [illegible] zurück [illegible]. Das Prinzip besteht darin, daß eine [illegible] Gruppe an ein biologisch interessantes Molekül "[illegible]" wird. Dadurch erhält die neue Verbindung einerseits [illegible] "[illegible]"-Rest und ist [illegible] ^{99m}Tc markierbar.

Diaethyl-IDA läßt sich chemisch rein herstellen und leicht aufbewahren. Es war nach 18 Monaten Lagerung bei Raumtemperatur chemisch unverändert (10). ^{99m}Tc-Diaethyl-IDA bleibt nach der Markierung zwei bis vier Stunden frei von [illegible] ^{99m}Tc-Formen. Nach sechs Stunden finden sich 5 % [illegible].

Die ausgezeichnete Darstellung des [illegible] System beruht darauf, daß Substanzen mit einem [illegible] zwischen 300 und 1000 bevorzugt in die Galle [illegible] werden. Ebenso beeinflussen die räumlich voneinander getrennten stark polaren Gruppen sowie die zyklische Struktur die biliäre Exkretion wesentlich.
Auch wird ^{99m}Tc-DAIDA im Gegensatz zu ^{131}J-Bengalrosa aller Wahrscheinlichkeit nach in der [illegible] (3). Darüberhinaus verhindert die Proteinbindung [illegible] glomeruläre Filtration bei normaler Leberfunkton.

Für die hepatocelluläre Plasmaelimination wird das allen Anionen gemeinsame aktive Transportsystem benützt, um dann unverändert in die Galle ausgeschieden zu werden (43). Die ausgeprägte Cholotropie führt auch bei Patienten mit Gesamtbilirubin bis zu 20 mg % zu Aktivitätsanreicherung in der Galle (38).

Tongendorff hat festgestellt, daß kein Austausch von ^{99m}Tc-DAIDA gemäß dem zwischen Plasma und Erythozyten bestehendem Konzentrationsgefälle besteht, also deren Zellmembran nicht durchdringen kann.

Es besteht auch keine enterohepatische Rezirkulation, was ebenfalls für die Berechnung der Strahlenbelastung wichtig ist (40).

Über die Kinetik existieren unterschiedliche Angaben, was wohl teilweise am selektierten Krankengut, v.a. bei Jungendurfr, liegt.

[illegible] Aktivitätsmaximum T_{max} über der Leber liegt, je nach [illegible], zwischen drei (3) und 15,5 (43) Minuten. Nach 16,9' [illegible] bis 30,8' (43) ist die Aktivität über der Leber bei [illegible] wieder auf die Hälfte des Maximalwertes gesunken. [illegible] deutet auf eine sehr schnelle Passage der Leberzelle [illegible] Demgemäß kommt es zu einer frühen Darstellung der Gallenblase und der Gallengänge und damit auch zum Nachweis der [illegible]tivität im Darm, sofern kein Passagehindernis vorliegt.

[illegible] Gallenblase erscheint nach ca. 15 Minuten, der Ductus choledochus und das Duodenum sollen nach ca. 20 - 35 Minuten [illegible] sein. Will man die Gallenblase darstellen, so sollte [illegible] Patient nüchtern sein. Dagegen stellt sich der Ductus choledochus am besten nach einer Reizmahlzeit dar.

Der Blutspiegel sinkt innerhalb der ersten 30 Minuten auf 10 Prozent der injizierten Dosis. Die Nierenclearance beträgt beim Gesunden 5,15 % 51 Minuten post injektionen.
Diese kann aber kompensatorisch bis auf 28,3 % 51 min. p. inj. steigen bei Patienten mit schwerem Ikterus, so daß hier die Ausscheidung ausschließlich renal erfolgt (43). Die Gesamtclearance schwankt beim Gesunden zwischen 323,8 $\pm$ 145 ml/min x 1,73 m^2, was schon darauf hindeutet, daß dieser Wert im individuellen Fall nur in extremen Fällen Aussagekraft besitzt.

Die Clearance ist sowohl abhängig von der Funktion der Hepatocyten als auch von der Leberdurchblutung. Zur Leberfunktionsdiagnostik hat sie nur geringen Wert.

T_{max} und T/2 sind ebenfalls zur Beurteilung der Funktion der Hepatocyten im Einzelfall wegen zu großer Streubreite der Werte nicht anwendbar. Sie korrelieren auch [illegible] mit den [illegible] Bilirubinwerten (46). Die Leberaktivitätskurve über den [illegible] Leberlappen (ROI) sollte im Normalfall [illegible] Minuten [illegible]stens abfallen. Fällt sie [illegible] auf ein gering bis mittelgradige Cholostase hin. Bei schwerem intra- und extrahepatischen Ikterus gleicht sie sich dem "reduzierten Kameragesichtsfeld" an (Zeitaktivitätskurve für das gesamte Kameragesichtsfeld nach Subtraktion von Leber und radioaktivitätsführenden Darmabschnitten). Cox meint, daß mit ihr klinisch wichtige Informationen zu erhalten seien (11).

Die Leberaktivitätskurve und die Clearance sind v.a. bei der Diagnose und Beurteilung eines extrahepatischen Ikterus von B[illegible], da sie mit dem Gesamt-Bilirubin (-0,95) (43) bzw. mit dem Gesamt-Bilirubin und der alkalischen Phosphatase (33) korrelieren.

Die Vorteile von ^{99m}Tc-DAIDA gegenüber den anderen morphologischen und funktionsmorphologischen diagnostischen Methoden lassen sich aus der Beschreibung des Stoffes erkennen.

[illegible] sehr schnelle Kinetik und die ausgesprochene Cholo[illegible] lassen sich Lebergewebe und Gallengangsystem innerhalb k[illegible] Zeit bis zu einem Serumbilirubinwert von 20 mg % darstellen. Die niedrige renale Elimination und die günstige Strahlung tragen ebenfalls zu einer guten Bildqualität bei.

Da bisher keine Nebenwirkungen und keine Kontraindikationen bekannt sind und der Patient auch subjektiv kein Unbehagen verspürt, ist dies auch bei Patienten anwendbar, deren Allge-

[illegible]

Die [illegible] kurze Halbwertszeit des ^{99m}Tc. Außerdem wird das Molekül im Körper nicht gespeichert, da es offenbar die normale Zellmembran nicht durchdringt. Die billige Herstellung und problemlose Lagerung von Diäthyl-IDA ist ebenfalls von Vorteil. [illegible]

Allerdings [illegible] Versuchen, [illegible] führt werden können (33). Bestehen Gallenblasenverwachsungen mit dem umgebenden Lebergewebe bei chronischer Cholecystitis, stellt sich die Gallenblase eventuell nicht dar. Überhaupt haben Tongendorff und Eckelberg (12) festgestellt, daß die Gallenblase bei Patienten mit Serumgesamtbilirubin bis zu 5 mg % ebenso häufig nicht dargestellt wurde wie bei der intravenösen Cholecysto-Cholangiographie (s.o.). Ist es bei kompletten mechanischem Verschluß sekundär schon zu schweren hepatocellulären Veränderungen gekommen, so ist in diesem Fall die Differentialdiagnose zwischen parenchymatösen und extrahepatischem Ikterus und die Lokalisation der Obstruktion nicht mehr möglich (Pauwels 1978), da sich [illegible] reduzierte Kamerasichtsfeld der Leberaktivität [illegible] angepaßt hat (Tongend.), d.h., daß die Leber nicht mehr in der Lage ist, die Substanz aus dem Blut aufzunehmen und biliär zu eliminieren.

Aufgrund dieser Vor- und Nachteile [illegible]
zur Funktionsszintigraphie [illegible]
[illegible]

[illegible]
(100%). Ebenso stellte er in 2 Fällen von kongenitaler Gallengangsatresie, 1Fall von focal nodulärer Hyperplasie und 1 Fall eines dysontogenetischen Lebertumors die richtige [illegible].
Auch die Exploration biliodigestiver Anastomosen gelang hiersack in 64 von 66 Fällen (= 97 %), selbst dann, wenn eine retrograde Gangdarstellung nicht gelungen war. Nielsen (32) hält diese Indikation für besonders wertvoll, da wegen der fehlenden Kontrastintensität im Bereich der Anastomose die radiologische Darstellung bisher unbefriedigend war.

Reichelt (34) weist darauf hin, daß diese Methode auch zur Ab[illegible] von Rest- und Nachbeschwerden nach Cholecystektomie [illegible] sei. Funktionell wirksame narbige Gallengangsstenosen wurden von ihm immer erkannt, Konkremente wurden immer dann übersehen, wenn sie zur Zeit der Untersuchung kein wirksames Gallenabflußhindernis darstellten.

Auch der Nachweis traumatischer oder iotrogener intraperitonealer Gallenfisteln war ihm dank der Sensibilität dieser Methode möglich.

Biersack gibt auch die Indikation der exakten Lokalisation der Gallenblase vor Leberpunktion und der Darstellung anastomosierungsfähiger Gallengänge an (3).

In der [illegible] eingesetzt werden. Sie gibt eine anatomische Orientierung bei [illegible] licherweise [illegible] Patienten [illegible] tersuchung [illegible] eingesetzt werden kann.
[illegible] im Kolloidszintigramm nachgewiesenen Parenchymdefekten der Leber kann festgestellt werden, ob der Speicherausfall durch das Gallenblasenbett [illegible] werde, so daß Fehlinterpretationen [illegible] Medikamente ausgelöster toxischer [illegible] gegen eine Gangobstruktion [illegible] werden.

Neben der [illegible] läßt sich möglicherweise mit [illegible] auch ein [illegible] denogastraler Reflux [illegible] auch in dieser Nachuntersuchung bei einem Patienten der Fall war.

Bei der vorliegenden Studie zeigten sich bei Patienten mit leber- und/oder stauungsspezifisch veränderten L a b o r - werten gehäuft szintigraphische Hinweise auf eine organisch bedingte Abflußverzögerung (8 von 11 bzw. 5 von 7, ca. 70 %) gegenüber 2 von 15 (13 %) bzw. 2 von 11 (18 %) und in fast allen Fällen erweiterte intra- und extrahepatische Gallengänge (10 von 11 bzw. 7 von 7).

Umgekehrt waren organisch bedingte A b f l u ß v e r z ö - g e r u n g e n in fast der Hälfte der Fälle (5 von 11) 45 %) mit cholostasespezifischen Laborwerten kombiniert im Gegensatz zu 1 von 11 Fällen (11 %) ohne Abflußverzögerung.

Es fiel auf, daß bei Einteilung nach nuklearmedizinisch nachgewiesener Abflußverzögerung die röntgenologischen Hinweise auf Abflußbehinderung auf die Gruppe mit und auf die ohne Abflußverzögerung gleichmäßig verteilt waren (2 von 8 und

1 von 5), wenn auch dieses Ergebnis bedingt durch die sehr geringe Fallzahl nicht als repräsentativ angesehen werden darf.

Waren die i n t r a h e p a t i s c h e n G a l l e n g ä n g e e r w e i t e r t , so traf dies in der Hälfte der Fälle (7 von 15, 47 %) mit stauungsspezifisch veränderten Laborwerten und in 11 von 15 Fällen (73 %) mit der organisch bedingten Abflußverzögerung zusammen, was bei normal weiten Gallengängen kein einziges Mal vorkam.

Die [illegible] und die [illegible] die Parameter, [illegible] auf die übrigen Befunde [illegible] Nur fällt auf, daß den Gruppen mit normal weiten Gallengängen [illegible] bare Abflußverzögerung doppelt so häufig über subjektive Beschwerden geklagt wird als in den Gruppen, die in diesem Bereich Werte außerhalb der Norm aufweisen (siehe Listen 1 und 3 und Tabellen 3 und 5). Das gibt Grund zu der Überlegung, ob nicht eine Erweiterung der Gallengänge nach Cholecystektomie in gewissen Grenzen einen physiologischen Anpassungsvorgang zur Reservoirbildung und zur Regulation des Druckes in den Gallengängen darstellt und somit zur Verminderung postoperativer Beschwerden beiträgt, wobei nur dessen Dekompensation als krankhaft zu werten wäre. Dies zu untersuchen wäre sicher eine breit angelegte Studie wert. In der vorliegenden Arbeit stehen jedoch die Laborwerte in deutlichem Widerspruch dazu.

Zusammenfassend läßt sich also sagen, daß die Gallenwege funktionsszintigraphie wichtige Hinweise zur differentialdiagnostischen Abklärung im Falle von leber- und/oder stauungsspezifisch verändertem Labor bei an den Gallenwegen operierten Patienten ergab. Wichtig bei der Suche nach funktionell wirksamen Gallengangsstenosen ist in diesen subklinischen Fällen vor allem der Hinweis auf eine organisch bedingte Abflußverzö-

Auch auf erweiterte intra- und extrahepatische Gall[illegible]
ist zu achten, wobei diese allerdings nur in Kombination
mit anderen krankhaften Befunden auf ein pathologisches Geschehen hindeuten.

Inwieweit damit in dieser postoperativen Kontroll[illegible] inklusive jede funktionell wirksame narbige Stenose nachgewiesen werden konnte, wie Reichelt meinte, kann wegen der fehlenden chirurgischen Kontrollen natürlich nicht festgestellt werden. Jedoch kann man aufgrund der vorliegenden Untersuchungen Tongendorff und Reichelt darin zustimmen, daß ein wichtiges Indikationsgebiet der Gallenwegsfunktionsszintigraphie mit ^{99m}Tc-Diaethyl-IDA u.a. in der Diagnostik inkompletter Gallenwegsverschlüsse liegt, wenn auch die Aussagekraft dieser Studie durch die geringe Fallzahl der Kontrollen begrenzt ist. Diese ist zu begründen durch den starken Ausländeranteil an dieser Klinik (häufig unbekannt verzogen) und das hohe Alter der Patienten zur Zeit der Operation (viele waren aus Gesundheitsgründen nicht mehr fähig, zu reisen, viele schon verstorben). Ein großer Teil der [illegible]fach Angeschriebenen antwortete ablehnend oder gar nicht. Bei ihnen kann man davon ausgehen, daß sie unter keinen Beschwerden litten.
Daher bietet das Krankengut meiner Untersuchung vermutlich keinen repräsentativen Querschnitt.

I. ZUSAMMENFASSUNG

Die Gallenwegsszintigraphie mit ^{99m}Tc-DAIDA ist eine gefahrlose und den Patienten nicht belastende Untersuchungsmethode. Tongendorff gab 1978 ihr Hauptindikationsgebiet in der Diagnostik inkompletter Gallenwegsverschlüsse und in der Feststellung des Normalbefundes an.

Ziel [illegible] Das Krankengut bestand aus 22 Patienten, bei denen im Zeitraum von 1969 - 1980 eine Choledochusrevision mit anschließendem Einlegen einer T-Drainage durchgeführt worden war. Neben der Szintigraphie wurden Labor- und, so weit möglich, Röntgenuntersuchungen durchgeführt.

Folgende Ergebnisse wurden erzielt:
In allen Fällen mit cholostasespezifischen Laborbefunden waren die intra- und extrahepatischen Gallengänge erweitert und bei fast dreiviertel von ihnen (71 %) mit einer szintigraphisch nachgewiesenen organisch bedingten Abflußverzögerung kombiniert. Das Röntgen gab in dieser Gruppe nur bei einem Drittel Hinweise auf eine Abflußbehinderung.

Über subjektive Beschwerden wurde ebenso häufig geklagt wie in der Gruppe mit unverändertem Labor. Der Nachweis einer organisch bedingten Abflußverzögerung in der Szintigraphie fiel fast immer mit erweiterten Gallenwegen und in fast der Hälfte der Fälle mit stauungsspezifischen Veränderungen im Labor zusammen. Die cholan[illegible] und auf die ohne Abflußverzögeru[illegible]

Daraus läßt sich der Schluß ziehen, daß bei Patienten mit Operationen [illegible] ^{99m}Tc-DAIDA immer dann gegeben ist, wenn bei cholostase oder leberspezifisch veränderten Laborwerten durch Sonographie oder Abdomenleeraufnahme keine Konkremente nachgewiesen werden konnten.

9. L I T E R A T U R V E R Z E I C H N I S

Bässler R. "Pathologische Anatomie der Erkrankungen der Gallenblase und Gallenwege"
in: Bericht über ein [illegible]

Biersack H.J., Thelen M., Breuel H.-P., Winkler C. "^{99m}Tc-Hepatobida zur Funktionsszintigraphie der Leber"
Nuc Compact 8: 3 (1977)

Biersack H.J., Thelen M., Knopp R., Breuel H.-P. u. Winkler C. "Funktionsszintigraphie der Leber und Gallenwege mit ^{99m}Tc-DAIDA"
Fortschr. Röntgenstr. 127 5: 422-427 (1977)

Biersack H.J., Knopp R., Winkler C. "Dynamische und statische Szintigraphie der Gallenwege mit ^{99m}Tc-IDA-Derivaten"
Nuc Compact 9: 100-104 (1978)

Brücke v.H. "Intraoperative Radiometrie"
in Langenbecks Arch.Klin.Chir. 293: 424-426 (1966)

Brücke v.H. "Eine Methode zur Messung des Abflusses in der Papille [illegible]"
in Langenbecks Arch.Klin.Chir. 301: 353-358 (1962)

Brücke v.H. "Physikalische Meßmethoden in der Gallenchirurgie"
in Langenbecks Arch.Klin.Chir. 321: 334-348 (1968)

Burns D., Marzilli D., Sowa D., Braun H.N., Wagner Jr.
"Relationship between molecular structure and biliary excretion of Technetium-99m HIDA and HIDA analogs (Abstract)"
J.nucl. Med. 18: 624 (1977)

Callery P.S., Faith W.C., Loosing M.C., Fields Anna T., Harvey Elizabeth B., Cooper M.D. "Tissue distribution of Technetium-^{99m} and Carbon-14 labeled N-(2,6-Dimenthylphenylcarbomoylemethyl) iminodiacetic acid"
J.med. Chem. 19: 952 (1976)

Chia H.L., Fumagelli S., Peter F. "Synthese und Qualitätskontrolle von ^{99m}Tc-Diäthyl-IDA (EHIDA)"
Nuc Compact 9: 82-86 (1978)

Cox P.H., Tjen H.S.L.M., v.d. Pompe W.B. "^{99m}Tc-markierter Diäthylacetanilidiminodiacetat-Komplex - Klinische Wertigkeit dynamischer Untersuchungen der hepatobiliären Funktion"
Nuc Compact 9: 67-69 (1978)

Eckelberg M.E., Carlson H.C., McIlrath D.C. "Intravenous cholangiography with intact gallbladder"
Amer.J. Roentgenol. 110: 235-239 (1970)

13 [illegible] "[illegible]eiten der Röntgendiagnostik der Papilla [illegible] des Sphincter Oddi"
[illegible] ein Symposium in Aachen 2: 59-62 (1976)
[illegible] GmbH Melsungen

14 [illegible] "Die Anatomie der Papilla Vateri und des Sphincter Oddi"
[illegible] ein Symposium in [illegible] 2: [illegible] (1976)
[illegible] GmbH Melsungen

15 Forell M.M., Stahlheber H. "Gallenwege und exokrines Pankreas" S. 825-827
in: "Klinische Pathophysiologie"
hrsg.: Walter Siegenthaler, Stuttgart, 1976

16 Fuchs W.A. "Physiologie der biliären Exkretion von Röntgenkontrastmitteln"
Radiologe 17: 64-69 (1977)

17 Harvey E., Loberg M., Cooper M. "Tc^{99m}-HIDA: a new radiopharmaceutical for hepato-biliary imaging (Abstract)"
[illegible] 16: 533 ([illegible])

18 Hebestreit H.P. "Leberfunktonsszintigraphie mit Technetium ^{99m}-HIDA"
58. Tg.-Dt.Röntgenges. Mai 1977, Münster

19 Hess W. "Chirurgische Anatomie" S. 1-10
in: Die Erkrankungen der Gallenwege und des Pankreas, Stuttgart, 1961

20 Hess W. "Entzündung und Infektion der Gallenwege" S. 70
in: Die Erkrankungen der Gallenwege und des Pankreas, Stuttgart, 1961

21 Hess W. "Dyskinesien der Gallenwege" S. 123
in: Die Erkrankungen der Gallenwege und des Pankreas, Stuttgart, 1961

22 Die folgenden Angaben stammen zum großen Teil aus : Hess W. "Diagnostische Techniken und ihre Interpretation" S. 159-198
in: Die Erkrankungen der Gallenwege und des Pankreas, Stuttgart, 1961

23 Hess W. "Operationstaktik" S. 557
in: Die Erkrankungen der Gallenwege und des Pankreas, Stuttgart, 1961

24 Joseph K., Mahlstedt J., Welcke U., Pries H.H. "Hepatobiliäre Funktionsszintigraphie (HBFS) mit Hepatobida"
Nuc Compact 8: 20 (1977)

Kern E., Schott H. "Zur Chirurgie des benignen Verschlußikterus"
Chirurg. 12: 540-544 (1970)

[illegible] Die folgenden Angaben stammen zum großen Teil aus
Köle W. "Leber, Gallenblase und Gallenwege"
in: Chirurgie
hrsg.:Heberer, Köle, Tscherne, Berlin, Heidelberg, 1977

[illegible] [illegible] A., Harvey Elizabeth, Cooper M. "[illegible]
[illegible] of Tc-[illegible] (N-(2.6 dimetylphenylcarbomacylmethyl)imino-
[illegible] (Tc- IDA) (Abstract)"
[illegible] 37 (1976)

[illegible] [illegible] P., [illegible]
[illegible]
[illegible]
J. [illegible] 17: [illegible] (1[illegible])

[illegible] Loberg M.D., Sikorski S., Harvey Elizabeth, Pyan J., Cooper M
" Use of Pharmacokinetic model to determine regional cumulative concentrations of Tc-99m HIDA in humans (Abstract)"
J. nucl. Med. 18: 633 (1977)

[illegible] Lynen F.K. "Regulationsmechanismen des Sphincter Oddi"
in: Bericht über ein Symposium in Aachen, 2: 63-66 (1976)
hrsg.: B.Braun-Dexon GmbH Melsungen

31 MacAlpine K.M. "The acute intravenous toxicity in the mouse and cardiovascular effects in the beagle dog of a stannous HIDA complex"
Bio-Research Laboratories Ltd. Montreal 1976

32 Miederer S.E., Löffler A., Paquet K.J. "Die endoskopische retrograde Cholangio-Pankreatikographie (ERCP) als postoperative Untersuchungsmethode unter besonderer Berücksichtigung des sogenannten Postcholecystektomiesyndroms"
in: Bericht über ein Symposium in Aachen, 2: 85-86 (1976)
hrsg.: B.Braun-Dexon GmbH Melsungen

33 Pors Nielsen S., Trap Jensen J., Lindenberg J., Lykkegard Nielsen S
"Hepato-Biliary Scintigraphy and Hepatography with ^{99m}Tc-[illegible]
in Obstructive Jaundice"
J. nucl. Med. 19: 452-457 (1978)

34 Reichelt H.G. "Nuklearmedizinische Leber- und Gallenwegs[illegible]ostik
mit [illegible], chol[illegible] [illegible] ^{99m}[illegible]
(EHIDA)"
Nuc Compact 9: 86-97 (1978)

35 Ryan J., Isikoff M., Nagle C., Loberg M., Buddemeyer E., Cooper M.
"The combined use of Tc-99mHIDA and ultrasound in differential diagnosis of jaundice (Abstract)"
J. nucl. Med. 17: 545 (1976)

36 Schildberg F.W., Kuntz R.M., Beenisch J. "Zweit- und Mehrfacheingriffe am Gallenwegssystem"
in: Bericht über ein Symposium in München, 4: 99-115 (1978)
hrsg.: Braun-Dexon GmbH Melsungen

37 Sawatker A.B., Noronha O.P.D. "Comparison of ^{99m}Tc-labeled hepatobiliary agents - ^{99m}Tc-Pyridoxylidene glutamate (^{99m}Tc PG) and ^{99m}Tc-Sn-lidocaine-iminodiacetic acid (^{99m}Tc-Sn-Lida)"
Nucl.-Med. XV: 290 (1976

38 Sialer G., Löchel H., Pfei[illegible]
ergebnisse mit einer ^{99m}Tc-[illegible]
Nuc Compact 9: 81-82 (1978)

39 Sorandes T., Tyler K., Sikorski S. "Technique for using Tc-99m HIDA for gallbladder function study (Abstract)"
J. nucl. Tech. 4: 99 (1976)

40 Stöffler G., Holzer H., [illegible]
Radioaktivität, Blutspi[illegible]
von ^{99m}Tc-Di-aethyl-IDA(S[illegible]
Nuc Compact 3: 70-72 (1[illegible]

41 Subramanian G., McAfee J.G., Henderso[illegible]
Marilyn, Krokenberger Linda "The infl[illegible]
on biodistribution of Tc-99m labeled [illegible]
vates (Abstract)"
J. [illegible]

42 Taplin G.V., Meredith O.M., Kade H. "The radioact[illegible]
Rose Bengal uptake-excretion test for liver functi[illegible]
ternal gammorary scintillation counting technique"
J. Lab. Clin. Med. 45: 665-678 (1955)

43 [illegible]
Scherer R. "Die Wertigkeit der hepatobiliären Funktionsszinti-
[illegible] mit Tc-D[illegible]
[illegible]

44 Tubis M., Nordyke R.A., Pasnick E., Bland W.H., "The preparation and use of 131J-labeled sulfobromphtalein in liver function testing"
J. nucl. Med. 2: 282 (1961)

45 Van Heertum R.L., Subramanian G., Thomas F.D., McAfee J.G., Hall R.C., Heringer L., Vescio P. "Comparative evaluation of ^{99m}Tc-labeled hepatobiliary agents with 131J Rose Bengal"
[illegible]

46 Welcke U., Radtke J[illegible]eph K. "Hepatobiliäre Funktionsszintigraphi[illegible] (EHIDA) und HIDA"
Nuc Compact 9: 74-8[illegible]

47 Wistow B., Subramanian G., McAfee J.G., Hall R., Gagne G., Henderson R. "An evaluation of Tc-99m labeled HIDA derivates as hepatobiliary agents in experimental animals (Abstract)" J. nuc. Med. 17: 545 (1976)

48 Wistow B., Subramanian G., VanHeertum R.L., Henderson R.W., Gagne G.M., Hall R.C., McAfee J.G. "An evaluation of 99mTc-labeled hepatobiliary agents" J. Nucl. Med. 18: 455 (1977)

X. TABELLENBLIGTE DER GESAMTBEFUNDE

Gesamtbefunde Liste Nr.6

Patienten-Nummer	Geschl.	Geb.dat.	Op.dat.	Alter bei Op.	Dauer zw.Op. u. Nachuntersuchung	Op.indikation
1	w	12.01.08	2.70	62 J.	9 J.	Cholecystitits Papillenstein
2	m	05.05.14	6.69	55 J.	10 J.	Cholecystitis Cholelithiasis
3	m	04.07.27	11.74	47 J.	4 J.	Cholecystitis Cholelithiasis
4	w	13.10.09	8.74	64 J.	5 J.	Cholecystitis [illegible]
5	m	13.05.03	3.73	70 J.	6 J.	Cholecystitis Choledocholithiasis
6	w	18.02.26	12.75	49 J.	3 J.	Cystikusstumpfsyndrom [illegible]
7	m	27.04.26	5.75	49 J.	$3\frac{6}{12}$ J.	[illegible]
8	m	11.02.21	1.77	55 J.	2 J.	Cholecystitis bei Verschwielungen
9	m	05.01.38	10.72	34 J.	6 J.	Cholecystitis bei organ. Sphincterstenose
10	m	06.05.32	6.69	37 J.	10 J.	Cholecystitis Choledocholithiasis
11	m	01.07.05	2.72	66 J.	7 J.	Cholecystitis Choledocholithiasis
12	m	15.12.30	7.69	38 J.	10 J.	Z. n. Cholecystoduodenostomi
13	m	01.10.14	11.70	56 J.	9 J.	Cholecystitis Choledocholithiasis
14	w	28.10.05	1.76	71 J.	3 J.	Cholecystitis Papillenstein
15	m	20.12.24	2.69	44 J.	10 J.	Choledochusobliteration durch durch Klebsielleninfektion (Z. n. Ch.c.ekt. u. Pap.-bougier. Z. n. Chol.rev. mit Re[illegible] Striktur u. T.-

[illegible]ten-[illegible]ber	Geschl.	Geb.dat.	Op.dat.	Alter bei Op.	Dauer zw. Op. u. Nachuntersuchung	[illegible]
[illegible]6	w	21.12.30	[illegible]	44 J.	[illegible]	Cholecystitis mit Inkrustation der Papille
[illegible]17	m	02.02.17	2.79	62 J.	[illegible] J.	Cholecystitis Cholelithiasis
[illegible]3	m	16.10.45	[illegible]	[illegible] J.	[illegible] J.	Verschlußikterus, Chron. rez.Pankreatitis mit Verkalkungen, langstreckige Röhrenstenose d.Chol.Gochus
[illegible]9	w	01.05.28	[illegible].9	51 J.	[illegible] J.	Cholecystitis Cholelithiasis
[illegible]0	w	26.07.38	[illegible]	[illegible] J.	[illegible] J.	Cholelithiasis rezidivierende Koliken
[illegible]1	w	01.05.24	[illegible]	[illegible] J.	1 $\frac{1}{2}$ J.	Cholecystitis Cholelithiasis
[illegible]2	w	28.08.24	[illegible]	55 J.	$\frac{1}{2}$ J.	Cholecystitis Cholelithiasis

EIGENE UNTERSUCHUNGSBEFUNDE

Operationsverfahren	subjektive Beschwerden	körperliche Befunde
1 Cholecystektomie Cholec[illegible] Pap.bougierung, T-Drainage	ab[illegible]s nach dem Essen Üb[illegible], Erbrechen und Vö[illegible] (+)	diffuser Druckschmerz paraumbilikal re. u. li. (+)
2 Ch.c.[illegible] Choledochotomie T-Drainage		
3 Ch.c.ekt., Choledochotomie T-Drainage, Pap.bougierung	Kolik bei Codein, beim Sitzen Seitenstechen an der Narbe	
4 Ch.c.ekt., Ch[illegible]dochotomie Pap.bougi[illegible], T-Drainage	Un[illegible] von [illegible] scharfen Gewürzen (+)	
5 Ch.c.ekt., Choledochotomie, Chol.revision, T-Drainage	postprandial [illegible], Auf- stoßen u. [illegible] d. Narbe, all[illegible] Müdigkeit	
6 Choledo[illegible]revision, Ex[illegible] d. Gall[illegible] blas[illegible], T-Drainage	Fettunverträglichkeit, Druck im re. Oberbauch bei Hunger, 12 Stunden nach Joghurt Völlegefühl (+)	diffuser Druckschmerz im re. Oberbauch (+)
7 Cholecy[illegible] T-Drainage	Blähungen nach rohem Obst	Kontrastmittelallergie !
8 Cholecystektomie	U[illegible] Obst u.Fett. 4 h nach d. Essen Völlegefühl. Vor 3 Monaten 1mal weißer Stuhl (+)	
9 Ch.c.ekt. transduodenale Papillotomie, T-Drainage	[illegible] Völlegefühl, Erbrechen, Schmerz[illegible]. Bei Schmerzen; Stuhl hell, Urin dunkel (+)	
10 Ch.c.ekt. T-Drainage	1mal im Jahr Druckgefühl im rechten Oberbauch (Cholagogum beseitigt sie)	
11 Ch.c.ekt. Choledochotomie		[illegible] [illegible]
12 Decholecystoduodenostomie Ch.c.ekt. Choledochusrevision T-Drainage (bei Pankreas- kopftumor)	Blähungen nach d. Essen. Seit 1 Monat Ziehen im gesamten re. Thorax. Zittern, Schwindel u. Übel- keit am Morgen	Bauchglatze, blaßgelb- liche Hautfarbe, Narben- hernie am re. Oberbauch !
13 Ch.c.ekt. T-Drainage		

Operationsverfahren	subjektive Beschwerden	körperliche Befunde
4 Ch.c.ekt., Choledochusrevision, Durchstoßen d.Pap.steins, T-Drainage	seit 4 Monaten beim Aufstehen Schwäche, Schwindel u. Hitzegefühl	
5 Hepatikojejunostomie	Unverträglichkeit von Fett, Alkohol, Bohnen u. Kohl (+)	
6 Ch.c.ekt. [illegible]		
7 Cholecystektomie Pap.bougierung		Palmarerythem beidseits, Teleangiektasien im Gesicht
Choledochotomie T-Drainage	Unverträglichkeit von Fett u. Alkohol. Nur gelegentlich leichtes Druckgefühl im re. Oberbauch (+)	
Ch.c.ekt. Choledochusrevision, T-Drainage	Müdigkeit, Blähungen, Völlegefühl. Manchmal Schmerzen in d. Lebergegend	Leber stumpfrandig, 1 cm unterhalb d. Rippenbogens tastbar. RR 170/130 Depr. Allgemeineindruck
Ch.c.ekt. [illegible] Revision, T [illegible]	Fettunverträglichkeit (+)	
Ch.c.ekt. Choledochusrevision T-Drainage	trotz strenger Diät gelegentlich Aufstoßen, Blähungen u. Durchfall (? Ø)	
Ch.c.ekt. Choledochusrevision T-Drainage	bei strenger Diät keine Beschwerden (? Ø)	extreme Adipositas

Röntgenbefunde

1 Nicht wiedergek[illegible].

2 Bei eingeschränkter Beurteilbarkeit [illegible] des Ga[illegible] kein Nachweis eines Abflußhindernis[illegible].

3 Nicht wiedergekommen.

4 Normal weiter Ductus hepatocholedochus. Die ange[illegible] des [illegible] Gangabschnittes sowie die verlängerte [illegible] (16[illegible] [illegible] indirekten Hinweis für eine Abflußbeh[illegible] [illegible] d. Papillen[illegible] verwerten.

5 Nicht wiedergekommen.

6 Nicht wiedergekommen.

7 Nicht wiedergekommen.

8 Unauffälliges i.v. Cholangiogramm, normale Abfluß[illegible].

9 Verplumpt erscheinendes Gangsystem, welches meßtechnisch im oberen Normbereich liegt. Regelrechter Abfluß. Glatte Wandkonturen (Im Nebenbefund: Pankreasverkalkung).

10 Kranial erweiterter Ductus hepatocholedochus mit angedeuteter sackförmiger Ausbuchtung an der Cystikusabtragungsstelle. Die abgerundete Papillenspitze sowie die lange Verweildauer des Kontrastmittels im Gangsystem sprechen für eine Abflußbehinderung.

11 Unauffälliges Cholangiogramm mit regelrechtem Abfluß.

12 Narbige Wandverziehungen des Ductus Choledochus. Meßtechnisch erscheint der Gang mit durchschnittlich 12 mm erweitert. Der Abfluß erfolgt regelrecht.

13 Ausdrückliche Weigerung gegen weitere Untersuchungen.

14 Nicht wiedergekommen.

15 Die dargestellten zahlreichen lufthaltigen Hepatikusäste sind nicht erweitert. Die [illegible] ab. Somit insgesamt kein Anhalt für Rückstau oder für eine Behinderung des [illegible]flusses in den Dünndarm.

16 Nicht wiedergekommen.

17 Mit weiteren Untersuchungen nicht einverstanden.

18 Cholangio-cholecystogramm mit dem Nachweis einer deutlichen Entleerungsverzögerung in Papillenhöhe, in diesem Bereich massive Pankreaskopfverkalkungen.

19 Kein Hinweis auf Stenose oder Konkrement.

20 Kein Hinweis auf Stenose oder Konkrement.

21 Positives Cholangiogramm mit deutlich erweitertem Ductus hepatocholedochus ohne Nachweis von Konkrementen.

22 Unauffälliges Cholangiogramm.

Szintigraphiebefunde (Dez= Darmerscheinungszeit)

1 Erweiterte intra- und extrahepatische Gallengänge. Deutliche Abflußverzögerung. Darmerscheinungszeit [illegible]

2 Mäßige Erweiterung der intra- und extrahepatischen Gallengänge. Wellenförmige Entleerung. Keine Abflußverzögerung.

3 Intra- und extrahepatische Gallenwege deutlich erweitert. Dez verzögert (42 min.). Abflußverzögerung.

4 Intra- und extrahepatische Gallengänge gering erweitert. Wellenförmige Entleerung. Dez 19 min.
Hinweis auf duodenogastralen Reflux.

5 Mäßige Erweiterung der intra- und extrahepatischen Gallengänge. Normale Dez (22 min.) bei Abflußverzögerung.

6 Deutliche Erweiterung der intra- und extrahepatischen Gallengänge. Dez normal (21 min.) bei normalen Abfluß.

7 Minimale Erweiterung der intra- und extrahepatischen Gallengänge. Dez 18 min. Normaler Abfluß.

8 Normal weite Gallenwege. Dez unter 20 min. Normaler Abfluß.

9 Intra- und extrahepatische Gallengänge mäßig erweitert. Dez deutlich verlängert (42 min.). Verdacht auf posthepatische Abflußstörung.

10 Erweiterte intra- und extrahepatische Gallengänge. Verzögerter Abfluß. Regelrechte Dez (28 min.).

11 Intra- und extrahepatische Gallengänge erweitert. Dez normal (18 min.). Keine Abflußverzögerung.

12 Dez normal (25 min.). Verzögerter Abfluß. Intra- und extrahepatische Gallengänge deutlich erweitert.

13 Dez normal (27 min.). Fragliche Abflußbehinderung aus dem linken Hepatikusast (erweitert).

14 Intrahepatische Gallengänge normal weit. Ductus [illegible] mäßig erweitert. Dez normal (25 min.).

15 Intrahepatische Gallengänge gering erweitert. Dez normal. (30 min.). Abfluß wellenförmig. Verdacht auf umschriebene Parenchymdefekte.
DD.: Luft in den Gallengängen.

16 Intra- und extrahepatische Gallengänge erweitert ohne Abfluß-
verzögerung. Dez verlängert (33 min.).

17 Dez verlängert (33 min.). Erweiterung der intra- und extra-
hepatischen Gallengänge mit starker Abflußverzögerung.
Parenchymschädigung.

18 Erweiterung des linken Hepatikusastes und des Ductus choledochus
bei Abflußverzögerung. Dez verlängert (35 min.).

19 Intra- und extrahepatische Gallengänge deutlich erweitert. Dez
regelrecht (16 min.). Abfluß verzögert.

20 Funktionelle posthepatische Abflußstörung! Kontinuierlicher
Aktivitätsanstieg über dem Choledochus. Nach 30 min. keine
Aktivität im Darm. Dann Hymecromoninjektion: Prompter Abfluß
mit Zeichen der Dyskinesie. Sofortiger Aktivitätsnachweis im
Darm.
Intra- und extrahepatische Gallengänge nicht erweitert.
Dez fehlt (nur nach Hymecromon).
(Durch Ausfall einer Polaroidkamera war die Parenchymphase
nicht zu beurteilen.)

21 Partiell posthepatisches Abflußhindernis bei jedoch zeitge-
rechtemAktivitätsnachweis im Darm (25 min.). Intra- und extra-
hepatische Gallengänge deutlich erweitert.

22 Intrahepatische Gallengänge normal, extrahepatische erweitert.
Dez verlängert (35 min.), verzögerter Abfluß (nach Hymecromon).
Verdacht auf funktionelle posthepatische Abflußstörung.

	[illegible]				[illegible]	[illegible]	[illegible]		
	Hb	[illegible]	Erythrozyten/[illegible]^3	Leukozyten/[illegible]	[illegible] (%)		pH	Ery.	Leuko.	[illegible]
Normwerte	♀12-16 ♂14-18	[illegible]	♀4,2-5,4 [illegible] ♂[illegible]-6,4 [illegible]	4.000-10.000	70-100 %	♀11/20 ♂ 8/18	5-7	0-2	0-3	
1	12,9	[illegible]	4,47	8.200	100	26/64	5	5-10	5-10	-
2	[illegible]	[illegible]	[illegible]	[illegible]	[illegible]	[illegible]	6	0	0	-
3	[illegible]	[illegible]	5,17	6.200	93	4/[illegible]	6	0	[illegible]-2	
4	[illegible]	[illegible]	4,24	19.300	93	10/28	5	0	2-4	Schleim
5	[illegible]	[illegible]	5,14	[illegible]	100	9/28	5	0-1	1-2	-
6	[illegible]	29,2	5,34	[illegible]	[illegible]	4/14	5	0-1	1-2	Acet. +
7	[illegible]	[illegible]	[illegible]	5.100	95	1/2	6	0	0	-
8	[illegible]	[illegible]	5,21	[illegible]	93	18/51	6	0	0	[illegible]
9	[illegible]	[illegible]	[illegible]	10.400	100	8/15	5	0	0-2	[illegible]
10	[illegible]	[illegible]	5,49	10.400	100	1/5	5	0	0-1	-
11	[illegible]	[illegible]	4,28	6.600	69	7/27	5	0	1-2	hyal. Zyl. vereinzelt
12	[illegible]	[illegible]	[illegible]	[illegible]	100	19/50	6	0	1-2	
13	[illegible]	[illegible]	[illegible]	7.300	[illegible]	8/15	5	1-2	0	-
14	[illegible]	[illegible]	5,26	5.600	91	10/28	5	0	1-2	[illegible]
15	[illegible]	[illegible]	[illegible]	[illegible]	89	4/13	6	0-1	1-2	Schleim
[illegible]	14,4	42,9	[illegible]	5.100	[illegible]	6/15	8	0-2	6-8	[illegible] ++
[illegible]	[illegible]	[illegible]	[illegible]	6.200	77	6/18	5	0	3-4	[illegible]
	[illegible]	[illegible]	4,67	7.300	[illegible]	1/4	7	0-1	0-1	-
	[illegible]	[illegible]	5,17	5.600	[illegible]	3/10	5	0-1	1-2	-
	[illegible]	[illegible]	[illegible]	8.000	[illegible]	10/27	7	0	0-1	-
21	[illegible]	[illegible]	5,14	5.900	[illegible]	[illegible]	[illegible]	0	[illegible]	-
[illegible]	[illegible]	[illegible]	[illegible]	5.500	[illegible]	[illegible]	[illegible]	1-2	[illegible]	Gries + Hefe + [illegible]

	Elektrophorese					Blutchemie			
	Albumin	α_1	α_2	β	γ	Gesamt-Eiweiß	Gesamt Bilirubin	Kreatinin	Harnstoff N
Norm-	♀59-72	♀1,8-4,2	♀5,5-11	♀5,5-12	♀9,5-18,5	6,5-18g/100ml	bis 1mg/100ml	0,[illegible]-1,4mg/100ml	5-23mg/100ml
werte	♂52-65	♂ 2-5	♂ 7-13	♂ 8-15	♂ 12-22				
1	58,5	3,8	10,7	12,8	13,7	7,5	0,9	1,2	23
2	65,0	3,6	8,2	10,0	13,5	6,8	0,9	1,2	16
3	Elektrophorese fehlt						0,7	1,1	19
4	Elektrophorese fehlt						0,5	1,1	12
5	54,2	3,9	8,5	17,9	15,7	8,0	1,4	1,8	27
6	Elektrophorese fehlt					7,3	0,5	1,0	15
7	66,4	3,1	7,0	10,0	13,1	6,8	0,9	1,3	16
8	48,2	3,9	7,3	28,4	12,5	8,1	0,7	1,1	16
9	62,5	3,9	7,7	10,7	15,7	7,6	0,7	1,0	15
10	65,5	4,0	6,3	9,1	15,4	8,2	0,7	1,1	19
11	Elektrophorese fehlt						0,9	1,1	18
12	56,7	3,9	9,0	13,4	17,0	7,1	0,7	1,6	17
13	Elektrophorese fehlt					7,6	0,9	1,3	22
14	57,6	3,7	9,1	11,8	17,2	8,0	1,0	0,9	17
15	66,1	2,9	7,4	9,7	13,8	7,2	0,7	1,3	21
16	60,0	3,4	7,4	13,6	15,7	7,3	0,6	1,1	15
17	Elektrophorese fehlt						0,6	1,3	9
18	55,2	3,7	9,1	10,1	22,1	8,3	0,8	0,7	10
19	58,0	4,3	8,2	12,9	16,6	7,9	0,7	0,9	22
20	60,8	4,4	8,1	11,4	15,5		0,7	0,6	13
21	Elektrophorese fehlt						0,8	0,9	13
22	Elektrophorese fehlt						1,1	0,9	12

	Harnsäure	Cholesterin	Triglyceride	K^+	Na^+	Cl^-	Bicarbonat
	[illegible]	[illegible]	[illegible]	3,8-5,[illegible]	135-[illegible]	[illegible]	[illegible]
1	4,7	232	176	4,2	142	102	28
2	5,6	174	265	4,5	140	104	25
3	6,7	225	149	4,3	139	98	27
4	3,8	247	135	3,9	142	104	28
5	7,8	249	139	5,0	139	99	27
6	4,1	202	164	3,6	141	101	25
[illegible]	[illegible]	[illegible]	[illegible]	[illegible]	142	101	[illegible]
8	5,9	162	175	4,3	138	103	28
9	6,0	188	75	4,5	140	105	28
10	5,1	142	62	4,1	138	104	22
11	5,1	195	144	4,3	139	102	27
12	7,6	146	28	4,0	131	94	27
13	[illegible]						
14	4,1	203	123	3,8	141	104	22
15	4,5	253	113	3,8	136	100	23
16	5,2	145	135	4,1	139	99	27
17	6,2	191	139	3,8	138	[illegible]	26
18	5,9	185	78	4,4	142	95	28
19	5,9	176	177	4,3	145	98	26
20	3,4	223	76	4,1	140	94	26
21	2,8	218	123	4,0	139	102	30
[illegible]	[illegible]	[illegible]	[illegible]	[illegible]	[illegible]	[illegible]	

Blutchemie

Nummer	Ca	alk. Phosph.	LAP	GOT	GPT	γ GT	ChE	LDH	α-Amylase
	8,2-10,2mg/100ml	190U/1	11-35U/1	♀ 5-15 U/1 ♂ 5-17	♀ 5-19 U/1 ♂ 5-23	♀ 4-18 U/1 ♂ 6-28	3-8U/1	80-240 U/1	<2.700 U/1
1	9,8	150	46	7	11	89	6,5	fehlt	<2.700
2	9,0	283	21	10	9	20	4,7	108	<
3	9,7	93	15	16	20	8	6,5	139	<2.700
4	9,3	130	18	10	10	9	6,5	164	<2.700
5	9,7	136	16	11	7	9	5,0	151	<2.700
6	9,5	132	17	7	8	7	6,5	134	<2.700
7	9,0	96	27	7	13	16	5,7	157	<2.700
8	9,3	112	15	10	10	7	5,9	113	<2.700
9	9,4	292	49	18	24	130	3,4	156	<2.700
10	10,0	207	24	12	10	21	7,0	199	<2.700
11	9,5	170	37	10	15	8	6,5	174	<2.700
12	9,0	225	20	13	8	61	2,4	154	3.690
	fehlt					30	fehlt		
14	9,4	147	17	8	8	6	5,3	212	<2.700
15	8,6	122	19	8	8	10	5,7	103	<2.700
16	9,4	95	21	8	9	18	6,2	143	<2.700
17	9,9	150	30	13	19	33	2,7	138	<2.700
18	10,8	346	53	14	18	fehlt		125	fehlt
19	10,2	170	17	11	14	166	fehlt		
20	9,9	109	19	9	13	16	6,1	146	<2.700
21	9,9	115	12	5	10	12	8,5	148	<2.700
22	10,2	124	24	12	10	fehlt		183	fehlt

	Szintigraphie				Leber		Röntgen		Klinik	
	Darmerscheinungszeit verlängert	extrahepatische Gallengänge erweitert	intrahepatische Gallengänge erweitert	Abflußverzögerung	Leberwerte pathologisch	alkalische Phosphatase und/oder LAP erhöht	Ductus hepatocheledochus erweitert	Hinweis auf Abflußbehinderung	subjektive Beschwerden	objektive Befunde
1	++	+	+	+	+	++			+	+
2	Ø	+	+	Ø	Ø	++	?	?	Ø	Ø
3	++	++	++	+	Ø	Ø			Ø	Ø
4	Ø	Ø	Ø	Ø	Ø	Ø	Ø	-	+	Ø
5	Ø	+	+	+	+	Ø			Ø	Ø
6	Ø	++	++	Ø	Ø	Ø			+	[illegible]
7	Ø	Ø	Ø	Ø	Ø	Ø			Ø	[illegible]
8	Ø	Ø	Ø	Ø	+	Ø	Ø	Ø	+	[illegible]
9	++	+	+	+	+	++	Ø	Ø	+	[illegible]
10	Ø	+	+	+	+	+	+	+	Ø	
11	Ø	+	+	Ø	Ø	+	Ø	Ø	Ø	
12	Ø	++	++	+	+	++	+	Ø	Ø	
13	Ø	Ø	l. Hep.ast +	+	Ø	Ø			Ø	
14	Ø	+	Ø	Ø	Ø	Ø			Ø	
15	Ø	Ø	Ø	Ø	Ø	Ø	Ø	Ø	+	
16	+	+	+	Ø	Ø	Ø			Ø	
17	+	+	+	+	+	Ø			Ø	
18	+	+	l. Hep.ast +	+	Ø	++	+	++	+	
19	Ø	++	++	+	+	Ø	Ø	Ø	Ø	
20	++	Ø	Ø	funktionell +	Ø	Ø	Ø	Ø	+	
21	Ø	++	++	+	Ø	Ø	++	Ø	Ø	
22	+	+	Ø	funktionell +	Ø	[illegible]		[illegible]	Ø	

Hiermit möchte ich Herrn Professor
Dr. F. Holle für die mir gewährte
Arbeitsmöglichkeit in seiner Klinik
danken.

Mein besonderer Dank gilt Herrn
Prof. Dr. W. Brückner für die
Überlassung des Themas und seine
freundliche Unterstützung und
Mithilfe bei dieser Arbeit.

Ebenfalls bedanke ich mich herzlich
bei Herrn Dr. B. Leisner (Klinik
und Poliklinik für Radiologie,
Direktor: Prof. Dr. J. [illegible])
für seine große Hilfe bei den
[illegible].

Lebenslauf

Name	Gabriele Margarete Ast
Geburtsdatum	20. September 1955
Geburtsort	Ulm/Donau
Vater	Dr. Franz Ast
Mutter	Marianne Morsi, gesch. Ast, geb. Krebs
Schulen	Mädchenvolksschule Neu Ulm ab 1961 (1. und 2. Klasse)
	Waldorfschule Ulm ab 1963 (3. bis 5. Klasse)
	Waldorfschule Hannover ab 1966 (6. Klasse)
	Waldorfschule München 1967 (1. Teil der 7. Klasse)
	Kurt-Huber-Gymnasium Gräfelfing ab 1968 (7. bis 9. Klasse)
	Max-Josef-Stift München ab 1970 (10. Klasse)
	Kurt-Huber-Gymnasium Gräfelfing ab 1971 (11. und 12. Klasse)
	Deutsche Evangelische Oberschule in Kairo ab 1973 (13. Klasse)
Abitur	10. Mai 1974 in Kairo
Medizinstudium	April 1975 bis Mai 1981 an der LMU München
Staatsexamen	7. Mai 1981 in München
Arbeitsstelle	Stipendium am Max-Planck-Institut für für Psychiatrie auf der geschlossenen Abteilung (Juni bis Dezember 1981)